

Государственное образовательное учреждение
высшего профессионального образования
«Новосибирский государственный медицинский университет Федерального
агентства по здравоохранению и социальному развитию»
(ГОУ ВПО НГМУ Росздрава)

**Е.В. Фоляк, Т.М. Соколова, К.Ю. Макаров,
А.В. Якимова, В.Р. Мухамедшина, А.В. Усова**

ПАПИЛЛОМАВИРУСНАЯ ИНФЕКЦИЯ УРОГЕНИТАЛЬНОГО ТРАКТА ЖЕНЩИН

**(эпидемиология, клинико-патогенетические
особенности, методы диагностики, лечение,
профилактика)**

Информационно-методическое пособие

2010

Утверждено Центральным координационным методическим советом НГМУ в качестве учебного пособия.

Авторы: коллектив кафедры акушерства и гинекологии СФ НГМУ

Папилломавирусная инфекция уrogenитального тракта женщин (эпидемиология, клиничко-патогенетические особенности, методы диагностики, лечение, профилактика): информационно-методическое пособие / Е.В. Фоляк, Т.М. Соколова, К.Ю. Макаров, А.В. Якимова, В.Р. Мухамедшина, А.В. Усова. – Новосибирск : Вектор-Бест, 2010. – 88 с.

Учебно-методическое пособие посвящено вопросам этиологии, патогенеза, клиники, лечения и профилактики папилломавирусной инфекции уrogenитального тракта. В пособии представлены варианты лечения папилломавирусной инфекции с использованием рекомбинантного интерлейкина-2 человека (ронколейкина).

Пособие предназначено для акушеров-гинекологов, врачей общей практики, инфекционистов, дерматовенерологов, урологов, терапевтов, педиатров и студентов медицинских вузов.

ОГЛАВЛЕНИЕ

Список сокращений	4
Введение	5
Биологические свойства вируса папилломы человека	6
Клинико-патогенетические особенности инфекции, обусловленной различными типами папилломавируса человека	11
Эпидемиология и триггерные факторы, определяющие клиническое течение папилломавирусной инфекции	17
Морфологические изменения слизистой шейки матки у женщин, инфицированных вирусом папилломы человека	26
Методы диагностики ВПЧ-инфекции	30
Лечение женщин с ВПЧ-инфекцией	35
Комплексные мероприятия по профилактике онкологических заболеваний у женщин с патологией шейки матки, обусловленной папилломавирусной инфекцией	49
Заключение	51
Библиографический список	70

СПИСОК СОКРАЩЕНИЙ

БВ	– бактериальный вагиноз
ВИЧ	– вирус иммунодефицита человека
ВОЗ	– Всемирная Организация Здравоохранения
ВПГ	– вирус простого герпеса
ВПЧ	– вирус папилломы человека
ГК	– группа контроля
ГН	– группа наблюдения
ДНК	– дезоксирибонуклеиновая кислота
ДЭК	– диатермоэлектрокоагуляция
ИППП	– инфекции, передаваемые половым путем
ИФН	– интерферон
МПЭ	– многослойный плоский эпителий
ПЦР	– полимеразная цепная реакция
РБТЛ	– реакция бластной трансформации лимфоцитов
РШМ	– рак шейки матки
ФНО	– фактор некроза опухоли
ЦМВ	– цитомегаловирус человека
ЦЭ	– цилиндрический эпителий
СIN	– цервикальная интраэпителиальная неоплазия
Ig	– иммуноглобулин
HLA	– (англ. Human leukocyte antigens) – антигены лейкоцитов человека

ВВЕДЕНИЕ

Проблема диагностики и лечения заболеваний, ассоциированных с вирусом папилломы человека в последнее десятилетие является актуальной в связи с резким ростом заболеваемости, значительной контагиозностью и высоким онкогенным потенциалом данного возбудителя в различных возрастных группах [1]. Кроме того, отмечено, что ВПЧ способен передаваться от матери к плоду и может приводить к развитию папилломатоза гортани у ребенка, также возможно поражение клеток трофобласта, что приводит к спонтанным абортам [2, 3]. ВПЧ считается иницирующим фактором в генезе рака шейки матки, занимающего 2-е место в структуре онкологической заболеваемости у женщин, и рассматривается в качестве причины дистрофических и злокачественных заболеваний вульвы и влагалища [4].

Вирусы папилломы человека – широко распространенная и очень вариабельная группа вирусов, обладающих онкогенным потенциалом. ВПЧ передается при тесном контакте с инфицированным или пораженным эпителием. Клетками-мишенями для ВПЧ являются эпителиальные клетки кожи и слизистых оболочек. Вирусы могут оказывать на эпителий продуктивное или трансформирующее воздействие. При продуктивном воздействии возникают доброкачественные новообразования – папилломы и кондиломы кожи и слизистых оболочек. Результатом трансформирующего воздействия являются дисплазии тяжелой степени, прогрессирующее развитие которых приводит к раку [5].

В настоящее время отмечается общий рост инфицированности ВПЧ. Поскольку вирус передается половым путем, основной пик инфицирования приходится на женщин молодого, сексуально активного возраста. По данным различных исследований, частота инфицирования ВПЧ в возрастной группе 16–29 лет составляет 45–81 % [5]. Однако эти цифры отражают лишь частоту клинических проявлений ВПЧ, а не истинные масштабы инфицированности населения, так как не регистрируются субклинические и латентные формы инфекции.

Уровень инфицированности ВПЧ так или иначе отражает частоту ВПЧ-связанных заболеваний. Показано, что частота заболеваемости раком шейки матки зависит от сексуального поведения, а риск инфицирования ВПЧ зависит от возраста начала половой

жизни, количества половых партнеров, способа контрацепции, наличия сопутствующих инфекций и заболеваний урогенитального тракта. В мире ежегодно диагностируется около 500 тыс. новых случаев рака шейки матки, из них почти половина (234 тыс.) заканчивается летально [6].

РШМ является тяжелым, быстро прогрессирующим и трудно-излечимым заболеванием, поражающим женщин детородного и трудоспособного возраста. Несмотря на эффективный арсенал хирургических, лучевых и химиотерапевтических средств для лечения рака шейки матки, используемых в качестве самостоятельных и комплексных методов, смертность от злокачественных опухолей половых органов у женщин остается высокой. Одногодичная летальность с момента установления диагноза при раке шейки матки составляет 16,3 % [7].

Основными методами лечения персистентной ВПЧ-инфекции при наличии участков поражений эпителия являются различные деструктивные методы. Сформировавшиеся в последние годы тенденции в лечении недостаточно эффективны, порой агрессивны, нередко приводят к отдаленным осложнениям. Адекватная иммунотерапия способствует подавлению активности ВПЧ и его полной элиминации, что снижает частоту рецидивов.

Изученные в настоящее время иммунопатогенетические особенности персистирующей папилломавирусной инфекции убедительно указывают на нарушения клеточного иммунного ответа у данной категории больных. Многообразие иммунологических нарушений, особенности ВПЧ вызывают большие сложности в диагностике, лечении и профилактике персистирующей папилломавирусной инфекции. Только при условии изучения иммунопатологических изменений при данном заболевании возможно разработать эффективные методы лечения, способные повлиять на течение инфекции.

БИОЛОГИЧЕСКИЕ СВОЙСТВА ВИРУСА ПАПИЛЛОМЫ ЧЕЛОВЕКА

Вирус папилломы – ДНК вирус. В течение цикла жизни вирус заражает единственный тип хозяина. Общим типом хозяина для вирусов папилломы являются позвоночные животные (шимпанзе, макаки резус, коровы, олени, собаки, лошади, овцы, слоны, лоси, опоссумы, мыши, черепахи, зяблики, попугаи) и человек [8].

По классификации вирусов, принятой на 7 Международном Конгрессе по таксономии, папилломавирус образует семейство – Papillomaviridae [International Congress of Taxonomy, 2001] [8]. Семейство Papillomaviridae включает следующие роды: *Alphapapillomavirus*, *Betapapillomavirus*, *Gamma papillomavirus*, *Deltapapillomavirus*, *Epsilonpapillomavirus*, *Zetapapillomavirus*, *Etapapillomavirus*, *Thetapapillomavirus*, *Iotapapillomavirus*, *Kappapapillomavirus*, *Lambdapapillomavirus*, *Mupapillomavirus*, *Nupapillomavirus*, *Xipapillomavirus*, *Omikronpapillomavirus*, *Pipapillomavirus*.

Alphapapillomavirus (HPV-2, HPV-3, HPV-6, HPV-7, HPV-10, HPV-13, HPV-16, HPV-18, HPV-26, HPV-28, HPV-32, HPV-33, HPV-34, HPV-40, HPV-42, HPV-45, HPV-52, HPV-53, HPV-54, HPV-55, HPV-57, HPV-61, HPV-66, HPV-67, HPV-68, HPV-69, HPV-71, HPV-77, HPV-81, HPV-84, HPV-cand85, HPV-cand86, HPV-cand89, HPV-cand90, HPV-cand91, HPV-94, PCPV-1, RhPV-1). Члены этого рода наиболее часто поражают слизистую лица и аногенитальной области. Для некоторых типов (ВПЧ 2, 10) более характерны кожные поражения.

Betapapillomavirus (HPV-4, HPV-5, HPV-9, HPV-12, HPV-14D, HPV-17, HPV-20, HPV-23, HPV-25, HPV-38, HPV-47, HPV-48, HPV-49, HPV-50, HPV-60, HPV-65, HPV-75 HPV-88, HPV-cand92, HPVcand96, BPV-1, BPV-2, DPV, OvPV-1, OvPV-2). Члены этого рода наиболее часто поражают кожу. Для инфекции характерно скрытое течение и активация при развитии иммунодефицита. ВПЧ 9 и 49 типов связан с веруциформной эпидермодисплазией.

Epsilonpapillomavirus (BPV (*Bovine papillomavirus*)-5). Инфекция вызывает кожные папилломы у рогатого скота.

Zetapapillomavirus (EcPV (*Equus caballus papillomavirus*)-1, EcPV). Инфекция вызывает кожные поражения у лошадей.

Etapapillomavirus (FcPV (*Fringilla coelebs papillomavirus*), ChPV (*Chaffinch papillomavirus*)). Инфекция вызывает кожные поражения у птиц.

Thetapapillomavirus (PePV (*Psittacus erithacus timneh papillomavirus*)). Инфекция вызывает кожные поражения у птиц.

Iotapapillomavirus (MNPV (*Mastomys natalensis papillomavirus*)). Инфекция вызывает кожные поражения у грызунов.

Kappapapillomavirus (CRPV (*Cottontail rabbit papillomavirus*), ROPV (*Rabbit oral papillomavirus*)). Инфекция вызывает поражения кожи и слизистых у кроликов.

Lambdapapillomavirus (COPV (*Canine oral papillomavirus*), FDPV (*Felis domesticus papillomavirus*)). Инфекция вызывает поражения кожи и слизистых у собак и кошек.

Murapapillomavirus (HPV-1, HPV-63). Инфекция вызывает кожные поражения у человека.

Nurapapillomavirus (HPV-41). Инфекция вызывает злокачественные поражения кожи и мягких тканей у человека.

Xipapillomavirus (BPV (*Bovine papillomavirus*)-3, BPV-4, BPV-6). Инфекция вызывает истинные папилломы кожи и слизистой оболочки крупного рогатого скота.

Omikronpapillomavirus (PsPV (*Phocoena spinipinnis papillomavirus*)). Инфекция вызывает половые бородавки у животных семейства китовых.

Pipapillomavirus (HaOPV (*Hamster oral papillomavirus*)). Инфекция вызывает поражения слизистых у хомяков.

На сегодняшний день идентифицировано более 300 новых папилломавирусов, еще не вошедших в таксономию [8]. Идентифицировано и введено в таксономию более 140 различных его типов, 75 из них молекулярно клонированы и полностью секвенированы [9]. Типирование ВПЧ основано на ДНК-гомологии. Они классифицируются в соответствии с последовательностью нуклеотидов в ДНК, где каждый тип более чем на 10 % отличается от ближайшего генетического родственника. Типы ВПЧ пронумерованы в порядке идентификации. В пределах каждого типа имеются подтипы, которые отличаются на 2–10 %, и варианты, отличающиеся только на

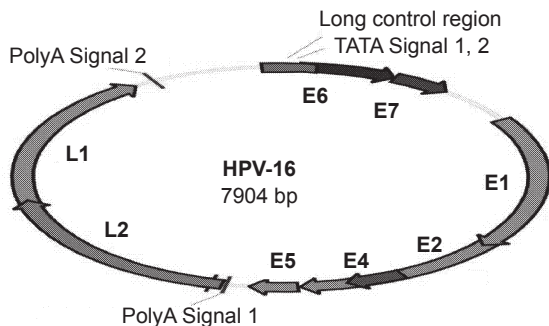


Рис. 1. Физическая карта генома ВПЧ-16 [15].

1–2 %. ДНК вируса папилломы имеет кольцевую форму, вирион 55 нм в диаметре; состоит из 72 капсомеров, организованных по симметрии $T = 7$ [9].

Геном ВПЧ представлен циркулярной двуспиральной ДНК. Размер генома различных типов папилломавирусов составляет примерно 8000 нуклеотидных пар (геном ВПЧ 16 – 7904 пары оснований) и содержит 9 открытых рамок считывания (рис. 1).

Репликация вируса происходит в ядре клетки. Как установлено, вирус способен инфицировать только клетки базального слоя эпителия. При дифференцировке эпителиальных клеток происходит репликация ДНК и экспрессия ранних белков и вируса. Зрелая вирусная частица образуется в ядре только на последней стадии дифференцировки эпителиальной клетки. В процессе генерации вируса геном ВПЧ образует от 8 до 10 белковых продуктов (L1, L2 кодируют структурные белки вириона, E1–E7 ранние вирусные гены, которые контролируют функции, необходимые для репродукции). В настоящее время только для одного из них установлена ферментативная функция. Ранний белок E1 обладает функциями хеликазы и АТФ-азы. Известно, что хеликаза – фермент, который расплетает ДНК и является мишенью для химиотерапевтических препаратов. В частности, к ингибиторам хеликаз относится оксолиновая мазь, содержащая оксолиновую кислоту [10].

Несмотря на достаточно простую организацию генома, ВПЧ представляет собой особую опасность, что обусловлено его выраженными онкогенными потенциями. ВПЧ способен существовать как в свободной эписомальной, так и в интегрированной форме. При включении вирусной ДНК в ядерный материал клетки хозяина говорят об интеграции в клетку хозяина. Установлено, что только интегрированная форма ВПЧ способна к злокачественной трансформации, так как вирусная ДНК осуществляет контроль над клеточным генетическим материалом, что необходимо для производства ВПЧ-кодированных белков. Неинтегрированная инфекция является продуктивной инфекцией, так как в этом случае производятся неповрежденные вирусные частицы. В случае интеграции ДНК ВПЧ вирусные частицы не производятся, и это называется непродуктивной ВПЧ-инфекцией. Парадоксально, что продуктивная инфекция приводит к образованию остроконечных кондилом, которые имеют очень низкую вероятность развития в

предрак или рак, а непродуктивные плоские кондиломы, которые обычно не видны невооруженным глазом, являются намного более опасным поражением [4].

В случае интеграции вирусной ДНК в клеточный геном хозяина происходит продукция двух онкопротеинов: Е6 и Е7, при взаимодействии которых с эндогенными клеточными регуляторными протеинами (р53 и рRb) происходит дерегуляция цикла клеточной прогрессии, что является критической ступенью цервикального плоскоклеточного канцерогенеза [11].

Процессы репликации вируса, сборки вирусных частиц и их высвобождение из клетки полностью не установлены. Описаны два способа репликации ВПЧ: постоянная репликация эписомного генома в базальном слое эпителия и вегетативная репликация в более дифференцированных клетках гранулярного слоя. Репликация эписомного генома происходит постоянно, но количество копий ДНК при этом низкое. Вегетативная репликация происходит в ядрах клеток, где генерируется потомство. В этом случае высвобождение вирусных частиц происходит в результате дегенерации десквамированных клеток.

После инфицирования ВПЧ проходит ограниченный цикл репликации в перmissive клетках, после которого число копий генома ВПЧ увеличивается до 20–100 на клетку. Это число копий поддерживается соответствующим количеством раундов репликации, которые осуществляются сопряженно и синхронно с клеточным делением. После инфицирования ВПЧ в клетках нарушается нормальный процесс дифференцировки. Эти нарушения проявляются в нескольких направлениях, из которых наиболее выражено нарушение дифференцировки клеток эпидермиса – клональная экспансия инфицированных ВПЧ клеток базального слоя, прошедших только первичную стадию дифференцировки в шиповатом слое эпидермиса. Эта клональная экспансия связана с их трансформацией и последующей иммортализацией. Трансформация и иммортализация клеток эпидермиса контролируется генами ВПЧ, кодирующими ранние белки Е6 и Е7. При этом морфологически наблюдается деформация внутренних слоев эпидермиса и общее утолщение кожи. По результатам детальных исследований популяций клеток, в которых наблюдается синтез вирусной ДНК уже в стадии развитой инфекции, а не при первичном инфицировании, клетки шиповатого слоя эпидермиса при переходе в гранулезный

оказываются наиболее активными в синтезе вирусной ДНК. Эта фаза жизненного цикла ВПЧ включает в себя как бы второй этап репликативной диссеминации внутри эпидермиса. При этом экспрессия поздних генов L1 и L2 на данном этапе отсутствует. Она наступает только на конечной стадии дифференцировки в ороговевшем слое, где и наблюдается активная сборка зрелых вирусных частиц, их выделение из клеток и почкование прямо на поверхности кожи. Эти участки кожи инфекционно опасны в отношении контактного заражения. Последовательное размножение ВПЧ в отдельных слоях эпидермиса с окончательным почкованием в отживающих клетках ороговевшего слоя представляет собой особый случай тесного сопряжения жизненного цикла вируса с физиологическим процессом дифференцировки и смены эпителиальных клеточных элементов эпидермиса или слизистых оболочек соответствующей локализации [11].

Однако многие авторы приходят к выводу, что инфицирование эпителиальных клеток ВПЧ – необходимое, но недостаточное событие для ракового перерождения [15].

Для возникновения необратимой интраэпителиальной неоплазии необходимы:

- высокая экспрессия вирусных генов E6 и E7;
- запуск метаболических механизмов конверсии эстрадиола в 16,2-гидроксистерон (16,2 ОН);
- индукция множественных повреждений ДНК хромосом в инфицированной клетке, которая заканчивает процесс перерождения.

КЛИНИКО-ПАТОГЕНЕТИЧЕСКИЕ ОСОБЕННОСТИ ИНФЕКЦИИ, ОБУСЛОВЛЕННОЙ РАЗЛИЧНЫМИ ТИПАМИ ПАПИЛЛОМАВИРУСА ЧЕЛОВЕКА

Вирусы папилломы человека относятся к антропонозным возбудителям – соответственно, передача их возможна только от человека к человеку. Установлена способность вирусов сохраняться определенное время в отшелушенных клетках кожи. Таким образом, для некоторых заболеваний, обусловленных вирусом папилломы человека (бородавки), возможен контактно-бытовой путь передачи инфекции, реализуемый при наличии микроповреждений эпителия. Описано инфицирование через хирургический инструментарий. Медперсонал может инфицироваться ВПЧ во время лазерной деструкции генитальных бородавок, вдыхая образующийся дым.

Основным путем заражения ВПЧ является половой путь передачи инфекции (с учетом анального секса и орально-генитальных контактов). При этом следует учитывать, что резервуаром ВПЧ могут служить уретра, семенная жидкость и предстательная железа. Передача ВПЧ во время родоразрешения через естественные родовые пути происходит путем аспирации вагинального содержимого, что может привести к возникновению респираторного (ларингеального) папилломатоза и кожных поражений у младенцев. При этом инфекция в течение многих лет может персистировать в клетках слизистой оболочки рта ребенка и являться причиной рецидивирующего респираторного папилломатоза гортани. Описаны случаи респираторного папилломатоза гортани у детей, рожденных путем кесарева сечения, что свидетельствует о возможности трансплацентарной передачи инфекции [2, 3],

Инкубационный период при папилломавирусной инфекции может длиться от 2-х месяцев до 2–10 лет. Скрытое (латентное) течение является характерным для папилломавирусной инфекции. Инфицирование человека может происходить как одним, так и несколькими типами ВПЧ. Различные экзогенные и эндогенные факторы могут способствовать активации вируса. Воздействие триггерных факторов приводит к усиленному размножению вируса, при этом болезнь переходит в стадию продуктивной инфекции, при которой развиваются клинические проявления. В некоторых ситуациях (до 30 %) в течение 6–12 месяцев происходит самопроизвольная элиминация вируса и излечение. В других случаях наблюдается длительное рецидивирующее течение, при котором возможно развитие интраэпителиальной неоплазии и ракового процесса (характерно для типов ВПЧ, обладающих высокой трансформирующей активностью по отношению к эпителиальным клеткам).

Как установлено, генитальная ВПЧ-инфекция имеет высокую контагиозность и приобретает во время первых нескольких половых контактов. Заражение при однократном половом акте происходит примерно в 60 % случаев. Среди лиц, живущих активной половой жизнью, особенно в возрасте до 30 лет, ВПЧ-инфекция с одинаковой частотой поражает и мужчин и женщин [15]. В то же время наиболее серьезные поражения она вызывает у женщин. Так, по данным ВОЗ, в мире ежегодно фиксируется около 600 тыс. случаев рака шейки матки. Несмотря на проводимую терапию, у 45–55 % больных наблюдается неблагоприятный исход [16].

Обладая высокой специфичностью, различные типы ВПЧ вызывают различные поражения кожи и слизистых. В таблице 1 приведены типы ВПЧ, встречающиеся при различных заболеваниях.

Спектр клинических проявлений генитальной ВПЧ-инфекции варьирует от субклинических признаков до рака шейки матки. В настоящее время описано несколько вариантов течения болезни [9].

Таблица 1

Типы ВПЧ, обнаруженные при различных поражениях кожи и слизистых оболочек

Клинические проявления	Типы ВПЧ
<i>Кожные поражения</i>	
Подошвенные бородавки	1, 2, 4
Обычные бородавки	1, 2, 3, 4, 7, 10, 26, 27, 29, 41, 48, 57, 60, 63, 65, 75, 78
Плоские бородавки	3, 10, 28, 49
Бородавки Бютчера	7
Бородавчатая эпидермодисплазия	5, 8, 9, 10, 12, 14, 15, 17, 19, 20, 21, 22, 23, 24, 25, 36, 39, 40, 47
Верруциформная эпидермодисплазия Левандовского–Лютца	3, 5, 8, 9, 12, 14, 15, 17, 19в, 25, 36в, 38, 46, 47, 49, 50
Небородавчатые кожные поражения	37, 38
Фокальная гиперплазия эпителия (болезнь Хека)	13, 32
Болезнь Боуэна	16, 18, 31, 33, 35, 39, 45, 51, 52, 56, 58, 59, 68
Карцинома	5, 8, 14, 17, 20, 47
<i>Поражения слизистых гениталий</i>	
<i>Condylomata accuminata</i>	6, 11, 30, 31, 33, 35, 39, 40, 42, 43, 44, 45, 51, 52, 54, 55, 58, 59, 61, 64, 68, 79
Гигантская кондилома Бушке–Левенштейна	6, 11
Некондилломатозные поражения	43, 51, 52, 55, 56, 57, 58, 59, 64, 67, 69, 70
Карцинома	16, 18, 31, 33, 35, 39, 45, 51, 52, 54, 56, 66, 68
<i>Поражения слизистых оболочек не гениталий</i>	
Папиллома гортани	6, 11, 30
Карцинома миндалина	16, 33
Карцинома шеи, языка	2, 6, 11, 16, 18, 30

1. Латентное течение определяется как персистенция папилломавируса в базальном слое эпителия. При этом вирус находится в эписомальной форме и не приводит к патологическим изменениям в клетках. Латентное течение инфекции характеризуется отсутствием клинических проявлений, кольпоскопической, цитологической и гистологической нормой. Наличие ВПЧ-инфекции определяется ДНК-методами (ПЦР).

2. Продуктивная инфекция предусматривает клинические проявления инфекции (папилломы, бородавки, кондиломы). При этом вирус, существующий в эписомальной форме, копируется в инфицированных клетках. Одновременно происходит усиленное размножение клеток базального слоя эпителия, что ведет к прогрессированию инфекции и появлению вегетаций. Клинически продуктивная инфекция определяется как бородавки или папилломы. Вирус выявляется методом ПЦР. При гистологическом исследовании определяются явления гиперкератоза [10].

3. Дисплазия (неоплазия) развивается при интеграции ДНК вируса в геном клетки. При неоплазии происходят изменения в структуре эпителиальных клеток (койлоцитоз). Койлоцитоз развивается в поверхностных слоях эпителия. Ядро клетки становится неправильной формы и приобретает гиперхромную окраску. При цитологическом исследовании в цитоплазме появляются вакуоли. Наиболее часто поражения локализуются в переходной зоне шейки матки. На стыке многослойного плоского и цилиндрического эпителия базальные клетки, чувствительные к вирусной инфекции, находятся в непосредственной близости к поверхностным слоям, что облегчает контакт с вирусом при инфицировании. ВПЧ-инфекция подтверждается при гистологическом обследовании и кольпоскопии.

4. В случае карциномы инвазивной опухоли вирус в клетке существует в интегрированной форме. При этом выявляются измененные, «атипичные» клетки, свидетельствующие о злокачественности процесса. Наиболее частая локализация – переходная зона шейки матки. Выявляется при кольпоскопическом и гистологическом исследовании.

В клинической практике по своей трансформирующей активности по отношению к эпителиальным клеткам все известные папилломавирусы разделены на две основные группы [17]:

Папилломавирусы низкого онкогенного риска (в основном ВПЧ 1, 2, 3, 5, 6, 11, 30, 40, 42, 43, 44, 53, 61)

Папилломавирусы высокого онкогенного риска (ВПЧ 16, 18, 31, 33, 35, 39, 45, 51, 52, 56, 58, 59, 68). Перечень типов ВПЧ высокого онкогенного риска расширяется за счет уточнения строения ДНК и появления новых типов промежуточного риска. Остальные типы не включены в классификацию, поскольку четко не прослеживается их явная принадлежность к одной из этих групп.

Папилломавирусная инфекция, обусловленная вирусами низкого онкогенного риска, наиболее часто проявляет себя продуктивной формой инфекции.

Вульгарные бородавки (Common warts) обусловлены папилломавирусом 2 типа. Путь передачи инфекции – контактно-бытовой. Инфекция возникает наиболее часто в детском и подростковом возрасте. Вульгарные бородавки представляют собой эпидермальнодермальные папулы серо-бурого цвета с характерными сосочковыми разрастаниями с ороговением и «бородавчатой» поверхностью. Наиболее часто вульгарные бородавки локализуются на тыльной поверхности кистей и пальцев рук [18].

Плоские бородавки (Plane warts) обусловлены папилломавирусом 3 и 5 типа. Плоские бородавки представляют собой узелки до 3–5 мм в диаметре с плоской поверхностью. Наиболее частая локализация – лицо и тыльная поверхность кистей рук. Инфекция возникает преимущественно в подростковом возрасте (юношеские бородавки).

Подошвенные бородавки (Plantare warts) обусловлены папилломавирусом 1 типа. Представляют собой утолщение рогового слоя эпителия величиной 5–8 мм, иногда неправильной формы, при надавливании болезненны. Развиваются в местах давления обувью.

Остроконечные кондиломы (Condylomata acuminata) обусловлены папилломавирусом 6, 11 типа. Основной путь передачи половой. Согласно Международной классификации болезней (МКБ), остроконечные кондиломы отнесены к инфекциям, передающимся половым путем [19]. Остроконечные кондиломы определяются как образования мягковатой консистенции, имеющие дольчатое строение, по форме напоминающие «цветную капусту». Обычно расположены на узком основании («ножке»). Наиболее частая локализация у мужчин – крайняя плоть, венечная борозда головки полового члена, у женщин – преддверие влагалища, малые и большие половые губы, область заднего прохода. Описано несколько разновидностей остроконечных кондилом.

Так называемые *кератотические бородавки* представляют собой себорейный кератоз, напоминающий по структуре «цветную капусту». Наиболее частая локализация у женщин – большие половые губы, у мужчин – тело полового члена и мошонка.

Папулезные бородавки куполообразно приподняты над поверхностью кожи и достигают в диаметре 1–4 мм, имеют гладкую поверхность красно-бурого цвета.

Кондилома Бушке–Левенштейна представляет собой гигантскую кондилому. Данная патология наиболее часто развивается на фоне снижения клеточного иммунитета. В гинекологической практике встречается при беременности.

Папилломы шейки матки часто сочетаются с генитальными кондиломами. Клинически выделяют следующие:

Экзофитные папилломы (кондиломы) структурно аналогичны аногенитальным кондиломам. При гистологическом исследовании определяется койлоцитоз, иногда цервикальные интраэпителиальные неоплазии I, II степени.

Эндофитные папилломы (плоские кондиломы) локализуются в толще эпителия, диагностируются при кольпоскопическом исследовании. Эндофитные папилломы склонны к озлокачанию. Злокачественная трансформация развивается у 4 – 10 % женщин в течение 3–5 лет [20].

Для папилломавирусной инфекции, обусловленной ВПЧ высокого онкогенного риска, характерно развитие бовеноидного папулеза и плоскоклеточных интраэпителиальных неоплазий шейки матки [21].

Бовеноидный папулез (Bowenoid papulosis) может быть обусловлен ВПЧ 16, 18, 31, 35, 39, 42, 48, 51, 54 типа. Наиболее часто он клинически проявляется куполообразными и плоскими папулами. Иногда определяются пятна с гладкой или бархатистой поверхностью. В очагах поражения слизистой элементы приобретают серовато-белый цвет с коричневатым или оранжево-красным оттенком. В очагах поражения, располагающихся на коже, элементы имеют цвет от пепельно-серого до коричневатого-черного. Бовеноидный папулез описан у лиц, имеющих множество половых партнеров, что может свидетельствовать о половом пути передачи инфекции. Течение заболевания обычно доброкачественное, тенденция к инвазивному росту отмечается редко.

Легкая неоплазия шейки матки LSIL (Low grade Squamous Intraepithelial Lesions), цервикальная интраэпители-

альная неоплазия I (CIN I) и ВПЧ-индуцированные морфологические изменения (койлоцитоз), умеренная неоплазия шейки матки HSIL (High grade Squamous Intraepithelial Lesions), CIN-II, выраженная неоплазия или интраэпителиальный рак (*in situ*) CIN-III, рак шейки матки (плоскоклеточная карцинома, Cervical cancer) – формы течения инфекционного процесса, которые диагностируются при кольпоскопическом и (или) гистологическом исследованиях.

ЭПИДЕМИОЛОГИЯ И ТРИГГЕРНЫЕ ФАКТОРЫ, ОПРЕДЕЛЯЮЩИЕ КЛИНИЧЕСКОЕ ТЕЧЕНИЕ ПАПИЛЛОМАВИРУСНОЙ ИНФЕКЦИИ

Многочисленные эпидемиологические исследования позволили определить распространенность ВПЧ-инфекции в различных странах мира [35, 36, 37, 38, 39, 40, 41, 42, 43, 44, 45, 46, 47, 48, 49, 50, 51, 52, 53, 54, 55, 56, 57] (табл. 2).

Согласно литературным данным, у женщин Европы и Америки превалирует папилломавирус 16 типа [22], тогда как в Индонезии более чем у 50 % инфицированных женщин обнаруживается папилломавирус 18 типа [23].

Более высокая распространенность РШМ, связанного с ВПЧ 45 типа, была выявлена в Африке, а ВПЧ 52 и 58 типа – в Китае и Японии [24].

В настоящее время многообразные клинические проявления ВПЧ, способные либо рецидивировать, либо спонтанно претерпевать обратное развитие, связывают с различными триггерными факторами, которые могут определять течение и прогноз заболевания.

Таблица 2

Распространение ВПЧ высокого онкогенного риска

Страна (регион)	Число обследованных, чел.	Число инфицированных, %
Франция [39]	3091	36,60
Китай (Гонконг) [43]	2080	37,90
Япония [46]	1928	38,80
США [50]	3863	39,20
Россия (Московский регион) [56]	8533	14,00
Белоруссия [57]	687	38,57

Триггерными факторами ВПЧ-инфекции являются:

1. Сексуальное поведение.

Как установлено, папилломавирусная инфекция тесно связана с сексуальным поведением. Среди критериев рискованного сексуального поведения принято выделять следующие [28, 29]: раннее начало половой жизни (до 17 лет), число половых партнеров в течение последнего года (больше 3), значительное число половых партнеров на протяжении сексуальной жизни (больше 6). При анализе сексуального поведения пациенток, у которых была выявлена ВПЧ-инфекция (группа наблюдения), и пациенток без ВПЧ-инфекции (группа контроля) получены данные, представленные в таблице 3 [30].

Среди женщин, инфицированных ВПЧ, рискованное сексуальное поведение определялось статистически значимо чаще ($p < 0,001$), чем среди женщин контрольной группы, где ВПЧ инфекция не была выявлена.

Связь между риском заражения ВПЧ, возникновением РШМ и сексуальным поведением хорошо согласуется с эпидемиологическими данными, полученными в независимых исследованиях с использованием различных методов анализа.

Таблица 3

Рискованное сексуальное поведение

Фактор риска	ГН (n – 341) Абс. числ. (%±m)	ГК (n – 346) Абс. числ. (%±m)	Всего (n – 687) Абс. числ. (%±m)
Сексуальный дебют до 17 лет	73 (21,4±2,2)	61 (17,6±2,1)	134 (19,5±1,5)
3 и более партнеров в течение года	54 (15,8±1,9)	47 (13,6±1,8)	101 (14,8±1,4)
Более 6 половых партнеров	47 (13,8±1,9)	39 (11,3±1,7)	86 (12,5±1,3)
Ранний сексуальный дебют + 3 и более партнеров за год	21 (6,2±1,3)	18 (5,2±1,2)	39 (5,7±0,9)
Раннее начало половой жизни + 6 и более половых партнеров	29 (8,5±1,5)	17 (4,9±1,2)	46 (6,7±0,9)
3 и более партнеров за год + 6 и более половых партнеров	17 (4,9±1,9)	15 (4,3±1,1)	32 (4,7±0,8)
Раннее начало половой жизни + 3 и более партнеров за год + 6 и более половых партнеров	19 (5,6±1,2)	20 (5,8±1,3)	39 (5,7±0,9)
Всего	260 (76,3±2,3)*	217 (62,7±2,6)	477 (69,4±1,8)

*Статистически значимо по отношению к контрольной группе $p < 0,001$

Обнаружено также, что на риск появления цервикального рака оказывает влияние сексуальное поведение партнера. Повышенный риск развития рака шейки матки был отмечен у женщин, половые партнеры которых имели половые связи с женщиной, умершей от рака шейки матки; партнеры которых имели множество половых связей; партнеры которых имели генитальные поражения, вызванные ВПЧ, или карциному полового члена [31].

В настоящее время обсуждается также роль мужского обрезания (циркумцизии) как фактора, снижающего риск заражения ВПЧ и развития рака шейки матки у половых партнеров. Заслуживает внимания исследование X. Castellsague, F.X. Bosch [31] объединившее данные обследования 1913 супружеских пар в пяти странах Западной Европы. Инфицирование ВПЧ было выявлено у 19,6 % мужчин, не проводивших обрезание, и у 5,5 % мужчин, прошедших указанную процедуру. Половые партнерши мужчин, прошедших обрезание, имели достоверно более низкий риск заражения ВПЧ и развития рака шейки матки, чем женщины, половые партнеры которых не подвергались этой процедуре. Более низкий риск заражения ВПЧ и развития рака шейки матки также наблюдался у моногамных женщин в том случае, если их половым партнерам, имевшим множественные внебрачные половые связи (более шести половых партнеров), было произведено обрезание. Этот факт объясняют тем, что белки смегмы, возможно, обладают канцерогенным действием. Однако, по мнению С.С. Regin, E.R. Taioli [32], белки-канцерогены (гистон, протамин) содержатся не в смегме, а в сперме, так как ими обнаружено, что протамин спермы в культуре тканей способен вызывать атипию шейки матки.

2. Изменения иммунного статуса.

Участие иммунной системы в защите от ВПЧ прослеживается при наблюдении за пациентками с иммунологической недостаточностью. Установлено, что распространенность ВПЧ-инфекции и цервикальных интраэпителиальных неоплазий у женщин, инфицированных ВИЧ, в 2–4 раза выше по сравнению с ВИЧ-отрицательными [33]. Инфицированность ВПЧ и заболеваемость CIN у женщин на фоне иммуносупрессивной терапии при операциях по трансплантации возрастает в 10–14 раз [34].

С учетом тропности ВПЧ к многослойному плоскому эпителию важное значение имеет система местной защиты репродуктивной системы. Кожные покровы и слизистые являются механическим и

функциональным барьером. В системе местной защиты принято выделять гуморальные факторы (интерфероны, интерлейкины, лизоцим, иммуноглобулины) и клеточные факторы (макрофаги, Т- и В-лимфоциты). В защите от папилломавирусной инфекции важная роль принадлежит мононуклеарным клеткам и клеткам Лангерганса. По имеющимся данным, эффективность их антигенпрезентирующей функции определяется уровнем экспрессии молекул адгезии и типом антигенов главного комплекса гистосовместимости, которые участвуют в презентации вирусных антигенов Т-лимфоцитами. По данным литературы, при цервикальных интраэпителиальных неоплазиях и раке шейки матки местные нарушения антигенпрезентирующей способности эпителия цервикального канала сопровождаются изменениями активности клеточного звена иммунной системы. Характерна активация Т-лимфоцитов. Установлено, что цитотоксическое действие Т-лимфоцитов направлено на разрушение клеток CIN III, презентующих белки E6 и E7 папилломавируса 16 типа [35].

В настоящее время активно изучается механизм миграции в очаг ВПЧ-инфекции макрофагов и других эффекторных клеток. Имеются противоречивые данные о том, какую роль в защите организма от ВПЧ-инфекции и развитии неопластических процессов играют гуморальные факторы, к числу которых относятся иммуноглобулины [36]. В клинической практике наиболее часто используется оценка количества общих иммуноглобулинов, однако наиболее показательным представляется определение антител, специфичных по отношению к ВПЧ, так как имеются данные о значимом повышении по сравнению с нормой содержания IgA и IgG к белкам ВПЧ типа 16 у пациенток с CIN [37].

Таким образом, ВПЧ-инфекция затрагивает многие компоненты иммунитета на системном и локальном уровне.

Основную роль в регуляции иммунного ответа играют цитокины, представляющие собой большую группу факторов межмолекулярного взаимодействия. В группу входят интерфероны, интерлейкины (ИЛ), ростовые факторы. Синтезировать цитокины способны различные клетки. Наиболее существенную роль в противовирусной защите играют клетки, которые находятся в прямом контакте с вирусом.

В настоящее время система цитокинов представляется как сложная, взаиморегулируемая сеть, каждый компонент которой

может дублировать, дополнять, усиливать или подавлять действие других цитокинов. Цитокины делятся на группы в соответствии с названием клеток их основных продуцентов (лимфокины, монокины, цитокины типа Th1 и Th2), а также в соответствии с главными принципами или объектами их действия (хемокины, про- и противовоспалительные цитокины). Лимфоциты типа Th1 в основном вырабатывают провоспалительные цитокины, интерлейкины (ИЛ-1, ИЛ-2), ИФН, фактор некроза опухоли (ФНО) – фактор противовирусной, противоопухолевой, антибактериальной защиты. Лимфоциты типа Th2 выделяют ИЛ-4, -5, -6, -9, -10, -13, причем ИЛ-10 обладает ярко выраженными противовоспалительными и иммуносупрессорными свойствами [34].

Установлено, что соотношение уровней выработки ИЛ-12 / ИЛ-10 клетками крови пациентов с CIN было снижено. Это свидетельствует об угнетении Th1-звена цитокинов. При этом не было выявлено изменений в секреции ИФН и ИЛ-4 [37]

Ряд исследователей отмечают изменения уровня локальной продукции цитокинов противовоспалительного (ИЛ-10) и провоспалительного (ФНО) ряда у пациенток с ВПЧ-инфекцией по сравнению с нормой [38].

В многочисленных исследованиях установлено, что система ИФН обеспечивает неспецифическую противовирусную защиту организма. ИФН представляет собой гетерогенный класс белков, продуцируемых в ответ на воздействие различных агентов (индукторов) и способных подавлять репродукцию широкого круга микроорганизмов. ИФН выполняют такие функции, как защита организма от проникновения чужеродной генетической информации и поддержание гомеостаза. ИФН являются эффективными иммуномодуляторами и могут оказывать на иммунную систему как стимулирующий, так и ингибирующий эффект в зависимости от дозы и продолжительности воздействия на организм [34].

Многообразие функций ИФН свидетельствует о том, что они являются элементами сложной сети цитокинов, гормонов, простагландинов и регуляторов апоптоза, действие которых взаимно регулируется и частично дублируется.

Результаты различных исследований свидетельствуют о том, что ВПЧ-инфекция развивается на фоне изменений в системе ИФН. Так, установлено, что продукция ИФН γ и ИФН β у больных ВПЧ-инфекцией значительно снижена, а общего сывороточ-

ного ИФН – повышена [39, 40]. Хотя другие авторы считают, что уровень ИФН γ в крови пациентов с CIN не меняется [41].

Имеются данные о значительном снижении способности клеток крови отвечать продукцией ИФН на воздействие индукторов. Это расценивалось как наличие длительного периода гипореактивности, свидетельствующего о тяжелом, хроническом воспалительном процессе у обследованных пациенток [42].

До настоящего времени не установлено, что изменение интенсивности продукции различных цитокинов является причиной или следствием пролиферации и неопластической трансформации инфицированных папилломавирусом клеток. Дальнейшие исследования роли цитокинов в регуляции иммунного ответа, направленного против инфекционных и неопластических процессов, предоставляют возможность разработки систем физиологической иммунокоррекции, позволяющих избежать химиотерапии и хирургического вмешательства.

3. Использование оральных контрацептивов.

Обсуждается роль гормонального статуса как возможного триггерного фактора, влияющего на риск инфицирования и течение ВПЧ-инфекции. В ранних исследованиях было показано увеличение частоты клинических проявлений ВПЧ-инфекции и повышенный риск возникновения рака шейки матки у лиц, использующих контрацептивы [43]. Так, по данным исследований IARC, использование комбинированных оральных контрацептивов менее 5 лет не ассоциируется с повышением частоты развития рака шейки матки, относительный риск этого заболевания при приеме оральных контрацептивов от 5 до 9 лет составляет 2,72 %, более 10 лет – 4,48 % [44]. Эти данные, однако, не получили подтверждения в двух больших исследованиях [45, 46]. В одном из них [45] была обнаружена взаимосвязь между оральными контрацептивами и раком *in situ* (в основном среди женщин, использующих пилюли недавно), но не инвазивным раком. Этот вывод был интерпретирован как возможный индикатор для установления склонности к возникновению заболевания, так как те, кто использует оральные контрацептивы, подвергаются более частому и более основательному гинекологическому осмотру, который, в свою очередь, повышает уровень выявления ранней стадии болезни. В результате исследований, проведенных в латиноамериканских странах [46], было обнаружено, что использование оральных контрацептивов

ведет к повышению риска возникновения аденокарциномы, а не плоскоклеточных кондилом.

4. Авитаминозы.

Рядом исследователей было отмечено увеличение риска поражения ВПЧ при недостаточности в организме витамина А, β-каротина, витамина С и фолиевой кислоты. В литературе имеются данные о защитной роли каротиноидов при канцерогенезе [47].

5. Инфекции, передаваемые половым путем.

Эпидемиологические данные указывают на то, что наличие по меньшей мере одной, а возможно, и нескольких ИППП ускоряет развитие цервикальной дисплазии и является фактором риска развития рака шейки матки [47]. Наряду с доказанной ролью ВПЧ в генезе цервикального рака значимость других инфекционных агентов в качестве кофакторов в развитии цервикальной интраэпителиальной неоплазии остается неясной. В 1989 г. N. Popescu и J. DiPaolo предположили, что интеграция ВПЧ в геном млекопитающих может вызывать генетическую нестабильность и неконтролируемое деление клеток, делая их более уязвимыми для других вирусов, способных содействовать неопластической трансформации клеток [49].

Еще до обнаружения ВПЧ обсуждалась роль герпетической инфекции, поскольку в ряде исследований было показано, что до 80 % женщин, больных раком шейки матки, имели признаки предшествующей инфекции ВПГ-2 [48]. Однако герпетическая инфекция половых органов не была ассоциирована со случаями цервикального рака в 100 %. Показано, что у женщин с герпес-вирусной инфекцией половых органов наблюдалось повышение риска последующего развития рака шейки матки приблизительно в 2–4 раза [49].

Согласно данным V.T. Chow [50], инфекция ВПГ-2 предшествует ВПЧ, однако более многочисленные исследования позволяют предположить, что ВПГ-2 оказывает действие на поздних стадиях канцерогенеза [51].

В развитии рака шейки матки и взаимодействии с ВПЧ играют роль и другие вирусы герпеса. Показано, что цитомегаловирус человека также способен усиливать трансформацию клеток, инфицированных ВПЧ *in vitro*, и может участвовать в развитии цервикальных неоплазий [51].

В недавних исследованиях было выявлено, что среди женщин со сходными факторами риска цервикальная дисплазия чаще об-

наруживается у тех, кто инфицирован вирусом иммунодефицита человека [52]. Предполагается, что при ВИЧ-инфекции может развиться дисплазия, которая прогрессирует быстрее, чем обычно [53]. Согласно гипотезе, предложенной для объяснения повышенного риска развития цервикальной дисплазии и РШМ у ВИЧ-инфицированных женщин, ВИЧ-индуцированная иммуносупрессия может ускорять прогрессию предшествующих поражений в более тяжелые состояния либо ВИЧ и ВПЧ могут взаимодействовать напрямую [54].

Помимо вирусов, среди микроорганизмов, наиболее часто встречающихся у женщин с CIN, представляют наибольший интерес такие агенты сексуально передаваемых заболеваний, как *Gardnerella vaginalis*, *Candida species*, *Mycoplasma Hominis*, *Ureaplasma Urealiticum*, *Chlamidia trachomatis*. Наличие клеточных атипий у пациенток с перечисленными инфекциями достигает 28 % [55]. В то же время, как отмечено в литературе, у больных с подозрением на онкогинекологическую патологию шейки матки бактериальный вагиноз обнаруживается чаще (50,3 %) по сравнению с практически здоровыми женщинами (41,2 %) [56, 57]. У женщин без цитологически подтвержденных изменений шейки матки БВ чаще протекает в виде моноинфекции (75 %). Т.М. Becker и соавторы [58] путем как монофакторного, так и многофакторного анализа выяснили, что наличие антител ко всем инфекционным агентам, кроме ВПЧ, не связано с риском цервикальной неоплазии.

В то же время наблюдения, проведенные рядом исследователей, показали, что плоскоклеточные интраэпителиальные поражения шейки матки сопровождаются существенными качественными и количественными изменениями вагинальной микрофлоры [59]. Это проявилось, прежде всего, в снижении частоты выделения доминирующих представителей микробиоценоза влагалища и шейки матки здоровых женщин – лактобактерий и бифидобактерий. Дефицит лактобактерий наблюдается у всех пациенток с интраэпителиальными поражениями шейки матки.

Наряду с этим у больных с плоскоклеточными интраэпителиальными поражениями шейки матки отмечалось повышение частоты выделения и избыточный рост представителей условнопатогенной микрофлоры. Энтеробактерии высевались в 2,5 раза, а энтерококки и стафилококки – в 2 раза чаще, чем у здоровых женщин [60].

Частота обнаружения таких неспорообразующих анаэробных бактерий, как клостридии, превышала контрольные данные в 1,7–1,8 раза. Во много раз возросла частота обнаружения грамположительных анаэробных кокков (пептострептококков). Актиномицеты – бактерии, не характерные для нормальной цервико-вагинальной флоры, выделялись в 2 раза чаще у больных с выраженными плоскоклеточными интраэпителиальными поражениями шейки матки. Кроме того, для всех пациенток с плоскоклеточными интраэпителиальными поражениями, особенно с низкой их степенью, характерна высокая частота выделения *Gardnerella vaginalis* (58 % у больных, при норме 3 %). И наконец, отмечалась значительная контаминация влагалища и шейки матки дрожжеподобными грибами рода *Candida* (40 % у больных, при норме 3 %) [61].

При выявлении сопутствующей инфекции у женщин, инфицированных ВПЧ, получены данные [40]. У 418 пациенток (11,4 %) обнаружены кондиломы. В группу изучения были включены 82 женщины со множественными остроконечными кондиломами, либо расположенными только на наружных половых органах, либо с комбинированным поражением наружных половых органов и влагалища. Все включенные в группу пациентки были обследованы на ИППП. Сопутствующая инфекция была выявлена у 57 женщин (69,5 %).

Число пациенток с кондиломами в сочетании с различными ИППП было следующим:

1. Кондиломы – 30,5 % от всех обследованных (25 чел.);
2. Кондиломы + хламидии – 23,2 % (19 чел.);
3. Кондиломы + микоплазмы – 21,9 % (18 чел.);
4. Кондиломы + уреоплазма – 24,4 % (20 чел.).

Более высокая частота встречаемости CIN при сочетанной инфекции может свидетельствовать об утяжелении течения ВПЧ-инфекции и ухудшении прогноза заболевания.

Таким образом, полученные данные о состоянии микрофлоры влагалища и шейки матки у больных с цервикальными плоскоклеточными интраэпителиальными поражениями свидетельствуют о наличии дисбактериоза влагалища, проявляющегося в значительном снижении частоты выделения нормальных представителей вагинального микробиоценоза – лактобактерий и бифидобактерий – на фоне избыточного роста условнопатогенной флоры.

Частое сочетание бактериального вагиноза и генитального кандидоза у больных с кондиломатозом шейки матки свидетельствует о наличии единых механизмов в генезе этих заболеваний (нарушение вагинального микробиоценоза и местных факторов защиты), что позволяет характеризовать их как клинические проявления иммунологической недостаточности при ВПЧ шейки матки [60].

6. Курение.

Среди факторов, способствующих инфицированию ВПЧ и прогрессированию инфекционного процесса, ряд авторов [61] выделяет курение. Производные никотина и другие производные дыма (3-4-бензпирен, антрацен) были обнаружены в цервикальной слизи курильщиков. Под действием этих веществ в шейке матки уменьшается число клеток Лангерганса, являющихся важнейшей частью Т-лимфоцитарного звена клеточно-опосредованного иммунитета, противостоящего внедрению онкогенных факторов, в частности ВПЧ.

Ранее исследователи обнаружили, что число курящих среди пациенток с раком шейки матки было намного больше, чем среди контрольных субъектов [62].

Допускается коканцерогенная роль содержащихся в табачном дыме никотина и котинина, обладающих способностью превращаться в канцерогенные агенты нитрозамины в присутствии специфической бактериальной инфекции.

7. Урбанизация.

В литературе имеются данные, рассматривающие урбанизацию как триггерный фактор течения ВПЧ-инфекции. По данным ряда авторов, риск развития CIN и рака шейки матки достоверно выше у женщин, проживающих в крупных городах, по сравнению с женщинами, проживающими в сельских районах [63].

МОРФОЛОГИЧЕСКИЕ ИЗМЕНЕНИЯ СЛИЗИСТОЙ ШЕЙКИ МАТКИ У ЖЕНЩИН, ИНФИЦИРОВАННЫХ ВИРУСОМ ПАПИЛЛОМЫ ЧЕЛОВЕКА

При попадании в организм вирус папилломы человека инфицирует базальный слой эпителия. Мишенью для воздействия онкогенных типов ВПЧ является зона трансформации шейки матки, где и развиваются предраковые изменения шейки матки. В норме в области наружного зева шейки матки многослойный плоский эпителий влагиалищной части шейки матки пере-

ходит в железистый эпителий цервикального канала. На данном участке чувствительные к ВПЧ-инфекции клетки базального слоя эпителия расположены наиболее близко к поверхности и создаются благоприятные условия для инфицирования ВПЧ. В зараженной клетке вирус может существовать в различных состояниях: эписомальная форма (вне хромосом клетки) считается доброкачественной, интегрированная (встроена в геном клетки) расценивается как злокачественная форма персистенции вируса [64].

Генитальные типы ВПЧ могут инфицировать любую часть генитального тракта, включая шейку матки, влагалище, вульву и перианальную область. В случае, когда поражение обнаружено в одном месте, оно часто присутствует и в других областях нижнего отдела полового тракта. Поражения могут регрессировать, персистировать или прогрессировать.

Спектр клинических проявлений генитальной ВПЧ-инфекции варьирует от клинических и субклинических признаков до рака шейки матки. В большинстве случаев ВПЧ инфекция не манифестирует, оставаясь бессимптомной [65].

В клинической практике общепринято подразделение ВПЧ-инфекции на следующие формы течения заболевания:

Клиническая форма – выставляется в случае наличия видимых вооруженным глазом клинических проявлений или невидимых, но при наличии соответствующей симптоматики (кондиломатоз, плоские кондиломы, вульгарные бородавки; симптоматические внутриэпителиальные неоплазии (ВН) на ранних стадиях, койлоцитоз, дискератоз при отсутствии дисплазии (плоские кондиломы)).

Субклиническая форма – выставляется в случае отсутствия видимых вооруженным глазом клинических проявлений и бессимптомного течения; выявляется только при кольпоскопии или цитологическом или гистологическом обследовании (асимптоматические ВН на ранних стадиях, койлоцитоз, дискератоз при отсутствии дисплазии (плоские кондиломы)).

Латентная форма – выставляется при отсутствии морфологических или гистологических отклонений и обнаружении ДНК ВПЧ методом молекулярной гибридизации.

Течение ВПЧ-инфекции достаточно вариабельно: она способна спонтанно регрессировать, персистировать и рецидивировать (прогрессировать с развитием CIN), соответственно характеризует-

ся различной визуальной и кольпоскопической картиной, а также различными морфологическими признаками [66].

Согласно литературным данным [65], наиболее специфическими клетками для ВПЧ-инфекции являются койлоциты. Эти клетки образуются вследствие цитопатического действия ВПЧ и представляют собой клетки многослойного плоского эпителия промежуточного типа с увеличенными ядрами, неровной складчатой мембраной и гиперхроматозом. Цитоплазма сохраняется только в периферических отделах клетки, образуя перенуклеарное галло (околоядерная зона просветления, сформированная за счет дегенеративных изменений и некроза разрушенных цитоплазматических органелл).

Второй по специфичности клеткой при ВПЧ-инфекции считается дискератоцит. Дискератоциты представляют собой мелкие клетки многослойного плоского эпителия с пикнотическими ядрами различной формы и величины и интенсивной эозинофильной цитоплазмой, которые располагаются комплексами в поверхностных слоях эпителия.

Структура ВПЧ-ассоциированной патологии, согласно литературным данным, в 16,9 % случаев представлена плоскими и остроконечными кондиломами, в 28,2 % – различными изменениями метапластического или плоского эпителия шейки матки при наличии единичных клеток с койлоцитозом, в 16,9 % – цервикальными интраэпителиальными неоплазиям в сочетании с плоской кондиломой, в 27,4 % – цервикальными интраэпителиальными неоплазиями разной степени тяжести без койлоцитов, в 10,4 % наблюдений – раком шейки матки [65].

В качестве проявления клинической формы папилломавирусной инфекции выступают генитальные бородавки (остроконечные, плоские и эндофитные кондиломы). Генитальные бородавки обычно ассоциируются с вирусом папилломы человека низкого онкогенного риска, наиболее часто (80 %) – с ВПЧ-6 [67]. Это визуальная форма ВПЧ-инфекции, которая имеет ряд специфических симптомов и видна невооруженным глазом.

Экзофитные кондиломы приподняты над поверхностью кожи или слизистой оболочки. При кольпоскопическом исследовании характеристика экзофитных кондилом различна. По внешнему виду можно условно выделить три основные формы: остроконечную, папиллярную, папуловидную [4]. Типичные остроконечные

кондиломы представляют собой папиллярные выросты эпителия с васкуляризованной соединительно-тканной стромой, возможно наличие ножки или широкого основания в виде единичного узелка или множественных эпителиальных выростов, напоминающих цветную капусту. Папиллярные кондиломы напоминают бородавку-опухоль. Кольпоскопическая картина характеризуется наличием отдельных сосочков, образующих розетки, на фоне почти гладкой окружающей поверхности кондиломы. В каждом сосочке пролиферирующего плоского эпителия определяется расширенная сосудистая петля почковидной формы. Эти почковидные разнокалиберные сосуды равномерно располагаются по поверхности кондиломы и образуют повторяющийся рисунок. Поверхность кондиломы обычно покрыта белым налетом, вследствие чего сосудистая сеть выражена не очень четко; при пальпации – плотноэластической консистенции. Кондиломы в виде пятен (macules) представляют собой четко ограниченные от окружающего нормального эпителия ацетобелые участки, содержащие хорошо определяемые петли капилляров. Поверхность их обычно гладкая, немикропапиллярная или с небольшими шиповидными выпячиваниями.

Экзофитная кондилома при гистологическом исследовании представляет собой опухолевидное образование древовидной формы, поверхность которого покрыта многослойным плоским эпителием с выраженным папилломатозом, акантозом и паракератозом.

Субклиническая форма ВПЧ-инфекции проявляется в виде различных морфологических изменений плоского эпителия без наружных разрастаний и может быть обнаружена при кольпоскопическом и микроскопическом исследовании ткани [68].

При гистологическом исследовании плоская кондилома представляет собой участок влагалищной части шейки матки, покрытый многослойным плоским или метапластическим эпителием, с паракератозом, дискератозом и погружением некоторых участков в подэпителиальную соединительную ткань (акантоз). В свою очередь соединительно-тканые сосочки с центрально расположенными капиллярами пронизывают толщу эпителия, периодически доходя почти до поверхности эпителиального пласта (именно эти взаимные прорастания и представляют кольпоскопическую картину «мозаика и пунктуация»). При этом в промежуточном слое эпителия встречаются скопления одноядерных и двуядерных клеток с койлоцитозом.

Как известно, гистологическая картина CIN зависит от степени тяжести поражения. При CIN I недифференцированные (атипические) клетки занимают до $1/3$ толщины многослойного плоского эпителия, начиная от базальной мембраны. Цитологическая диагностика CIN I затруднена, поскольку изменения наблюдаются только в глубоких слоях эпителия, а атипические клетки не всегда попадают в мазок. Кроме того, подобные изменения клеток могут наблюдаться при воспалительных, репаративных, дистрофических и иных процессах на шейке матки, в частности, при гипоэстрогенных состояниях у женщины. При CIN II атипические клетки занимают нижние $2/3$ толщины эпителия, при CIN III почти вся толщина эпителия представлена недифференцированными клетками с гиперхромными атипичными ядрами и полиморфизмом клеточных элементов. Нередко в измененном эпителии наблюдаются митозы, в том числе патологические.

К латентной форме ВПЧ-инфекции относят бессимптомное, т. е. без каких-либо клинических проявлений ВПЧ-носительство, выявляемое с помощью молекулярно-биологических методов.

В настоящее время не вызывает сомнений наличие прямой связи между выявлением высоко онкогенных типов ВПЧ в тканях шейки матки и более высокой степенью тяжести CIN. Таким образом, выявление ДНК ВПЧ при CIN и раке шейки матки, обнаружение койлоцитов, специфичных для цитопатического действия ВПЧ, позволяет отнести это патологическое состояние к ВПЧ-ассоциированным заболеваниям.

МЕТОДЫ ДИАГНОСТИКИ ВПЧ-ИНФЕКЦИИ

В лабораторной диагностике ВПЧ-инфекции применяют почти исключительно ДНК-методы.

Существуют три основные категории лабораторных методов определения ДНК ВПЧ:

- неамплификационные (дотблот, саузерн-блот гибридизация, гибридизация *in situ* на фильтре и в ткани);
- амплификационные (полимеразная цепная реакция – ПЦР, лигазная цепная реакция – ЛЦР);
- сигнальные амплификационные (система гибридной ловушки Digene Hybrid Capture System II) [69].

Неамплификационные методы выявления инфекции определяют наличие ДНК или РНК непосредственно в препарате

или на носителе, в настоящее время с диагностической целью не применяются в связи с трудоемкостью и неудобством использования. Эти методы задействованы в научно-исследовательских лабораториях [65].

В сигнальных амплификационных методах предусматривается амплификация не участка ДНК, а хемилюминесцентного сигнала от молекулы зонда, связавшегося с молекулой генома вируса. Такой является система гибридизации в растворе Hybrid Capture System. Осуществляется вся процедура в пять этапов: лизис клеток и денатурация ДНК в пробирке для забора образцов; гибридизация – образование гибрида между вирусной ДНК и РНК-зондом; захват полученного гибрида моноклональными антителами; связывание захваченного гибрида мечеными антителами; измерение хемолюминисценции.

Среди сигнальных амплификационных методов перспективна система двойной геновой ловушки Digene Hybrid Capture System II [70]. Эта система обеспечивает следующее:

- количественный анализ;
- компьютерную интерпретацию результатов, что исключает субъективизм в оценке;
- воспроизводимость и достоверность результатов;
- полный цикл исследования в течение одного рабочего дня;
- абсолютную специфичность.

Недостатком данного метода может быть его высокая стоимость.

Амплификационные методы предполагают получение с помощью ДНК-полимеразы и ДНК-лигазы большого количества одинаковых фрагментов ДНК, которые идентифицируют методом гель-электрофореза.

Среди амплификационных методов наибольшее распространение получила полимеразная цепная реакция. Метод имеет большую диагностическую значимость и позволяет идентифицировать отдельные типы ВПЧ. Однако использование этого метода как диагностического критерия для неопластических процессов шейки матки приводит к значительной гипердиагностике, так как примерно в 80 % случаев инфицирование имеет кратковременный характер и заканчивается спонтанным выздоровлением и элиминацией вируса.

Таким образом, положительный результат при лабораторном исследовании на ДНК ВПЧ не позволяет в большинстве случаев

прогнозировать развитие цервикального рака. Однако он имеет большую прогностическую значимость, особенно, если на фоне ВПЧ-инфекции уже имеется картина дисплазии эпителия шейки матки, и позволяет говорить о степени канцерогенного риска.

Важность выявления ДНК ВПЧ и типирования вируса обусловлена тем, что у 15–28 % женщин с наличием ДНК ВПЧ (при нормальной цитологии) в течение двух лет развивается сквамозная интраэпителиальная неоплазия, а у женщин с отсутствием ДНК ВПЧ заболевание развивается лишь в 1–3 % случаев [71].

На сегодняшний день рядом международных организаций (ASCCP, EUROGIN, IARC WHO) тест на ДНК ВПЧ рекомендован к использованию в следующих ситуациях [72]:

1) для проведения первичного скрининга совместно с цитологическим исследованием для женщин старше 30 лет (чувствительность скрининга повышается до 99–100 %);

2) на втором этапе после цитологии для разрешения сомнительных результатов (ASC-US);

3) для контроля проведенного хирургического лечения CIN II;

4) на первом этапе скрининга до цитологии – для стран и регионов, где плохо организованы программы цервикального цитологического скрининга.

Однако для использования в скрининге и мониторинге терапии тестирования на ДНК ВПЧ и уверенности в надежности результатов используемый тест должен удовлетворять ряду требований [73]. Это, во-первых, выявление широкого спектра генотипов ВПЧ высокого онкогенного риска (не менее 10 наиболее распространенных), во-вторых, невыявление низко онкогенных типов ВПЧ, снижающих специфичность исследования. Наконец, в работах последних лет большое внимание уделяется вирусной нагрузке и установлению порога клинически значимого количества вируса. Показано, что выявление вируса в количестве, не превышающем пороговый уровень, имеет малое клиническое значение, так как говорит о высокой вероятности спонтанного излечения. Считается, что для нужд скрининга данный порог обязателен к использованию; учитываются как положительные только случаи вирусной нагрузки, превышающие порог. В ряде случаев, таких как послеоперационный мониторинг, выявление вируса даже с низкой нагрузкой может быть ранним маркером рецидива, поэтому введение порога не оправдано.

Таким образом, еще одной важной задачей ВПЧ-теста становится возможность определения вирусной нагрузки и отделения клинически значимого и незначимого количества вируса.

В диагностике ВПЧ-ассоциированных заболеваний применяются различные методы, как-то:

- клинико-визуальный;
- кольпоскопический;
- цитологический;
- гистологический;
- иммуноцитохимические для обнаружения капсидного антигена ВПЧ;
- электронно-микроскопические для нахождения зрелых вирионов в клетках;
- компьютерная резонансная томография;
- ультразвуковое исследование (УЗИ); и др. [74].

Клинико-визуальный метод является наиболее простым в диагностике ВПЧ-инфекции гениталий. С помощью рутинного осмотра вульвы, промежности, перианальной области, шейки матки и влагалища с использованием теста с раствором Люголя и 3–5 % уксусной кислотой выявляется большинство клинических и субклинических форм инфекции. Однако визуальный метод не позволяет судить о характере и прогнозе течения патологического процесса [75].

Кольпоскопия представляет собой высокоинформативный и недорогой метод диагностики заболеваний шейки матки. Наиболее распространенной является расширенная кольпоскопия, которая включает осмотр и ревизию состояния слизистой оболочки шейки матки, влагалища и вульвы при увеличении микроскопа в 7–30 раз и применении некоторых эпителиальных тестов, при которых оценивается реакция тканей в ответ на их обработку различными медикаментозными средствами. Для более детального осмотра сосудистой сети применяются различные фильтры [76]. Диагностика типичных экзофитных кондилом не представляет особых трудностей. Кольпоскопически они имеют характерный вид с пальцеобразными выпячиваниями и наличием петли сосуда в каждом из них. Большие трудности вызывает диагностика субклинических форм папилломавирусной инфекции и выявление кольпоскопических признаков, характеризующих вирусные поражения слизистой оболочки шейки матки, влагалища и вульвы. Это сложно еще и потому, что участки ВПЧ-инфекции могут сочетать-

ся с другими доброкачественными и злокачественными образованиями эпителия. В связи с большим разнообразием проявлений субклинической инфекции специфического комплекса кольпоскопических признаков нет. Точно диагностировать внутриэпителиальные кондиломы с помощью только кольпоскопического метода возможно только при выраженном ороговении или при сочетании плоских форм кондилом с экзофитными.

С помощью только кольпоскопии весьма трудно отличить зоны доброкачественной ВПЧ-инфекции и CIN.

Достоинством кольпоскопии, несмотря на ее неспецифичность, является возможность выявления различных типов эпителия, оценки размеров и качества патологических образований, состояния сосудистого рисунка, качества шеечных желез и возможность прицельно произвести биопсию ткани с наиболее атипически измененных участков [77].

Общепринятым и широко распространенным на сегодняшний день методом выявления цервикальной онкологической патологии является цитологический анализ мазка. Однако длительный опыт его использования в России, Беларуси и ряде других стран мира показал, что данный метод не лишен ряда существенных недостатков. К ним могут быть отнесены сложность исполнения, необъективность трактовки результатов, сложность стандартизации и высокие требования к квалификации врача-цитолога. Результатом этого становится низкая воспроизводимость (конкорданс результатов от 11 до 80 %) и низкая чувствительность метода (40–60 %), что не может соответствовать требованиям, предъявляемым к скрининговым тестам [78].

Гистологический метод диагностики ВПЧ-инфекции мог бы служить золотым стандартом диагностики вируса папилломы человека, однако высокая стоимость, невозможность часто проведения, не всегда точный прицельный забор материала ограничивают его использование. При этом четкие признаки ВПЧ-инфицирования не всегда понятны даже при гистологическом исследовании, особенно при дифференцировке картины CIN и ВПЧ-инфекции, которые часто сопровождаются воспалительным процессом [79,80].

Серологические тесты (определение антител в крови) пока не имеют клинического значения, поскольку антитела к ВПЧ появляются только у 7–70 % инфицированных.

Методы иммуноферментного анализа, направленные на определение онкобелка E7 в цервикальном материале как маркера, свидетельствующего о начавшемся процессе малигнизации эпителиальных клеток, содержащих интегрированную копию генома ВПЧ, в настоящее время слишком трудоемки для клинических лабораторий [81].

ЛЕЧЕНИЕ ЖЕНЩИН С ВПЧ-ИНФЕКЦИЕЙ

По данным литературы, современные методы лечения преимущественно направлены на удаление физическими методами поражений, вызванных ВПЧ, но эти воздействия часто не предусматривают системного противовирусного воздействия на внутриклеточные механизмы репликации вируса, что может обуславливать наступление рецидива заболевания в короткий срок после удаления первичного патологического очага [82].

Необходимость удаления первичного клинически выраженного поражения (кондиломы шейки матки) очевидна. Тактика по отношению к скрытой или субклинической ВПЧ-инфекции остается несколько противоречивой, что нашло отражение и в дискуссии на страницах специализированных изданий [82, 83]. Следует отметить, что у значительного числа ВПЧ-инфицированных пациентов инфекция может регрессировать спонтанно.

Применяемые методы лечения ВПЧ-инфекции в настоящее время нельзя признать вполне удовлетворительными. Основная группа лечебных воздействий направлена на разрушение патологической ткани (кондилом, CIN), но эти методы часто не избавляют пациентку от ВПЧ. Значительное число поражений мультифокальны и всегда имеют скрытый компонент. Рецидивы заболевания в разные сроки после завершения лечения – частое явление (в пределах 25 % независимо от применяемого метода) [83]. Отсутствуют веские доказательства того, что лечение снижает вероятность передачи инфекции здоровому партнеру. Существует значительный разброс мнений по поводу лечебной тактики в отношении ВПЧ-инфекции, и нет единого стандарта лечения [84].

Существенное значение для выбора схемы лечения имеет и локализация ВПЧ-инфекции. Наиболее частая локализация ВПЧ-инфекции – шейка матки, но одновременно с ней в процесс могут быть вовлечены слизистые оболочки влагалища и вульвы.

На практике все виды лечения ВПЧ-инфекции можно условно разделить на две категории воздействия, применяемые у двух групп пациенток [85]:

1) лечение, назначаемое при клинически выраженных проявлениях ВПЧ-инфекции (кондиломы шейки матки);

2) лечение, проводимое у пациенток с выявленной в ходе цитологического скрининга ВПЧ-инфекцией в виде клеточной атипии (дисплазии) шейки матки.

При лечении плоских и остроконечных кондилом процедура, направленная на разрушение или удаление патологических образований, обеспечивает излечение примерно в 75 % наблюдений, и в 25 % случаев отмечаются рецидивы.

Все виды локального лечения направлены на удаление кондилом и инфицированного эпителия шейки матки. Для этих целей используются различные виды химических соединений, вызывающих коагуляцию белка, цитостатики и физиохирургические методы (крио-, электро- и лазерное воздействие). Полагают, что, несмотря на большой выбор методов лечения, частота рецидивов ВПЧ остается высокой. Появление рецидива кондилом через 3 месяца после окончания лечения – не всегда следствие недостаточной терапии, часто это признаки реинфекции. Заболевание, диагностированное спустя 3–6 месяцев после лечения, можно рассматривать как вновь возникшее.

При лечении кондилом шейки матки применяются следующие лечебные воздействия.

I. Лекарственная терапия

Цитотоксические препараты

• Апликации подофиллина. Подофиллин останавливает митозы, тем самым прекращая деление клетки и пролиферацию тканей. Препарат применяется местно на кондиломы в виде 25 % раствора и тщательно смывается спустя 1–4 часа после аппликации. Лечение повторяется еженедельно в количестве не более 0,5 мл за 1 процедуру (4–6 часов необходимо предохраняться от попадания воды), до 6 недель. Лечебный эффект различных партий препарата может существенно отличаться и колеблется, по данным литературы, в пределах 55–75 % излечений. Частота рецидивов составляет до 67 %. Не рекомендуется для лечения вагинальных, цервикальных и внутриэпителиальных остроконечных

кондилом. Препарат противопоказан при беременности из-за тератогенного эффекта и угрозы внутриутробной гибели плода.

- Подофилокс (или кондилин) – один из главных биологически активных производных подофиллина. Применяется в виде аппликации 0,5 % спиртового раствора, специальной петлей, строго на кондилому, 2 раза в день, в течение 3–5 дней в неделю, ежедневно, 4–6 недель. Применяют также 20 % мазь. Эффективность данного метода составляет 55–70 %.

- Колхамин (омаин), 0,5 % мазь – алкалоид, выделенный из луковиц безвременника великолепного и безвременника осеннего. Обладает антимиотической активностью. Бородавку обрабатывают как операционное поле, и затем наносят 0,25–0,3 г колхаминовой мази под стерильную марлевую повязку или лейкопластырь. Проводят 2–3 аппликации с интервалом 24–48 часов.

- 5-Фторурацил – антагонист пиримидина, нарушающий синтез и клеточной и вирусной ДНК. Для лечения кондилом применяется в виде 5 % крема, раз в день на ночь в течение недели или раз в неделю в течение 10 недель. Эффективность лечения составляет 33–90 %. Рекомендуется применять в качестве адъювантного лечения после криотерапии для послеоперационной профилактики рецидива кондилом (2 раза в неделю, на ночь, в течение 6 месяцев).

Химические деструктивные методы лечения

- Трихлоруксусная кислота вызывает химическую коагуляцию поражений. Применяемые растворы (80–90 %) непосредственно апплицируются на кондиломы 1 раз в неделю в течение 5–6 недель. Эффективность лечения составляет 70 %.

- Солкодерм представляет собой водный раствор, активной составляющей которого выступают продукты взаимодействия органических кислот (уксусной, щавелевой и молочной) и ионов металлов с концентрированной азотной кислотой. Обеспечивает немедленную фиксацию и девитализацию тканей в месте нанесения. Применяют для деструкции экзофитных кондилом наружных половых органов, перианальной области и нижней трети влагалища. Раствор наносится на поверхность папиллом с помощью капилляра. Одновременно следует обрабатывать площадь не более 4–5 см². Некротическая пленка отпадает через 7–14 дней. В большинстве случаев требуется однократное применение. При крупных элементах проводится 2–4 сеанса с интервалом 1–4 недели. Эффективность лечения составляет 86 %.

- Солковагин – комбинированный препарат для местного лечения доброкачественных поражений эпителия влагалитной части шейки матки. Представляет собой смесь органических и неорганических кислот. После аппликации препарата на пораженный участок некротизируется эктопированный цилиндрический эпителий и субэпителиальная строма эрозии. Многослойный и устойчивый плоский эпителий шейки матки и влагалитца при этом сохраняется. Некротизированная ткань сохраняется и образует защитный слой, который через несколько дней замещается собственным плоским эпителием. Применяется для лечения шейки матки при эктопии с небольшой зоной трансформации без выраженных атипических признаков и ороговения. Эффективность лечения составляет 82–88 %.

- Салицилово-резорциновый коллодий. Содержит в составе дерматол для противовоспалительного эффекта. За счет высокой концентрации салициловой кислоты и резорцина оказывает выраженное деструктивное действие. Введение коллодия обеспечивает локальный эффект. Наносится 1–2 раза в сутки на кондиломы аногенитальной области. Возможна местная воспалительная реакция, болевой эффект. Эффективность – 70 % при типичных кондиломах.

Противовирусные препараты

- Интерферон α (лейкоцитарный) и β (фибробластный) – эндогенные цитокины, обладающие противовирусным, анти- и пролиферативным и иммуномодулирующим действием. Используется крем с α -ИФ (2000000 МЕ/г). Применяются также внутривагинальные инъекции, подкожные и внутримышечные инъекции различных ИФ. Крем наносится 3 раза в неделю 3 раза в день в течение 4 недель для лечения субклинических очагов папилломавирусной инфекции и CIN. Отечественный препарат – человеческий лейкоцитарный ИФ применяют внутривагинально в дозе 100000–500000 МЕ. Необходимы 36 процедур при распространенных поражениях в сочетании с деструктивными методами. Эффективность монотерапии ИФ недостаточно велика. При системном применении наблюдаются гриппозоподобные эффекты, которые успешно купируются применением нестероидных противовоспалительных препаратов. Целесообразна адьювантная терапия ИФ для профилактики рецидивов после лазеротерапии, диатермокоагуляции и радиоволновой хирургии.

- Интрон-А обладает свойством ингибировать вирусную репликацию, как *in vitro*, так и *in vivo* вызывает супрессию проли-

ферации клеток, усиление фагоцитарной активности макрофагов и увеличение специфической цитотоксичности лимфоцитов к клеткам-мишеням. Используется в комплексной терапии больных с тяжелыми проявлениями аногенигальной папилломавирусной инфекции (16, 18 тип) по 5 млн МЕ 3 раза в неделю в течение 3 недель [86]. Интерфероны рекомендуют использовать как в качестве монотерапии, так и после крио- или лазеротерапии [87]. Ректальное введение виферона (рекомбинантный человеческий α -интерферон) также полностью соответствует этой цели. Препарат вводится в дозе 1–1,5 млн ЕД в сутки, в течение 7–10 дней.

- Неовир – низкомолекулярный синтетический иммуномодулятор, индуктор интерферонов. Используется 12,5 % раствор для инъекций в ампулах по 2 мл (250 мг). Вызывает быстрое образование в организме высоких титров ИФ в необходимых терапевтических дозах. Активирует эффекторные звенья Т-клеточного иммунитета и макрофагов. Включает процесс элиминации различных инфекционных агентов и пораженных ими клеток. Назначается по 250 мг в 1, 3, 5, 7, 9 дни лечения. Повторный курс – через месяц. Рекомендуют применять под контролем иммунограммы, а также интерферонового статуса сывороточного ИФ и способности клеток к индукции. Противопоказан при тяжелых нарушениях функции почек, беременности и лактации. С осторожностью следует применять у больных, получающих иммуносупрессивную терапию.

- Линимент циклоферона 5 % (меглумина акридонацетат) индуцирует синтез раннего α -интерферона. В тканях и органах, содержащих лимфоидные элементы, циклоферон индуцирует высокий уровень ИФ, сохраняющийся в течение 72 часов. Клетками–продукентами ИФ являются макрофаги и В-лимфоциты, нейтрофилы. Применяют в виде интравагинальных инстилляций 1 раз в сутки по 5 мл на 10 минут (вход во влагалище закрывают ватным тампоном на 2–3 часа), в течение 10–15 дней [88].

- Циклоферон, раствор для инъекций 12,5 % – внутримышечные инъекции по 2 мл через день, 10 раз. Не рекомендуется женщинам во время беременности и кормления грудью; а также лицам с декомпенсированным циррозом печени.

- Лейкинферон, ампулы по 10 тыс. МЕ – комплексный препарат интерферонов- α и цитокинов I фазы иммунного ответа. В состав лейкинферона, помимо ИФ- α , входят факторы угнетения миграции макрофагов, интерлейкины, ФНО. Разовая доза состав-

ляет 10 тыс. МЕ. Назначается системно, внутримышечно ежедневно или через день, на курс необходимо 100–150 тыс. МЕ. Применяется при распространенных и гигантских формах остроконечных кондилом. Наиболее эффективно комбинированное лечение с использованием радиоволновой хирургии и препаратов ИФ.

Противовирусные препараты с иммуномодулирующим свойством

- Изопринозин. Активное вещество – инозинплекс (1 таблетка содержит 500 мг). Препарат стимулирует биохимические процессы в макрофагах, функциональную активность Т-лимфоцитов, увеличивает продукцию интерлейкинов, повышает синтез антител, усиливает пролиферацию Т-лимфоцитов, Т-хелперов, естественных киллеров, стимулирует хемотоксическую и фагоцитарную активность моноцитов, макрофагов и полиморфноядерных клеток. Подавляет репликацию ДНК и РНК вирусов посредством связывания с рибосомой клетки и изменения ее стереохимического строения. При остроконечных кондиломах – 3 раза в день по 1 г (3 раза по 2 таблетки) в течение 14–28 дней в качестве основного лечения. При комбинированном лечении с лазерной терапией СО₂ – 3 раза в день по 2 таблетки в течение 5 дней, 3-кратное повторение указанного курса с перерывами на 1 месяц.

- Ликопид. Активное вещество – глюкозаминилмурамилдипептид (таблетки по 1 и 10 мг) При тяжелых формах папилломатоза гениталий у женщин – по 1 мг/сут. в течение 10 дней с последующей лазервапоризацией. При более легких формах – монотерапия ликопидом – 3 курса по 6 дней (10 мг/сут.) с 2-недельными интервалами.

- Деринат – натриевая соль нативной рибонуклеиновой кислоты. Выпускается в виде 0,25 % стерильного раствора, по 10 мл во флаконе для наружного применения и 1,5 % стерильного раствора по 5 мл в ампуле (для инъекций). Выделяется из молок осетровых рыб. Препарат нормализует иммунный статус, стимулирует клеточную регенерацию и стабилизацию гемопоэза, вызывает возрастание числа гранулоцитов, лимфоцитов, тромбоцитов, улучшает периферический кровоток. Наружная форма – стимулятор клеточной репарации и регенерации тканей, оказывает анальгезирующий эффект, уменьшает проявление воспалительной реакции, активизирует рост грануляций и эпителия, ускоряет очищение и заживление ран. По 5–10 внутримышечных инъекций.

- Амиксин. Препарат является низкомолекулярным синтетическим индуктором интерферона ароматического ряда, относится к классу флуоренонов. Выпускается в форме таблеток, покрытых оболочкой. Целенаправленно оптимизирует все возложенные на интерферон функции. Назначают 250 мг 2 раза в день двое суток, затем по 125 мг через день 1 неделю и далее по 125 мг через день 1 неделю и далее по 125 мг 1 раз в неделю 2 месяца. Применяется в сочетании с деструктивной терапией.

- Панавир – препарат для внутривенных струйных инъекций, также выпускается в виде свечей. Обладает противовирусными свойствами и способствует индукции интерферона. Имеет растительное происхождение, является высокомолекулярной фракцией из быстро делящихся клеток растения *Solanum Tuberosum*. Панавир в свечах применяют по схеме: 3 свечи через 48 часов, 2 свечи через 72 часа; в виде 0,004 % раствора внутривенно по 0,5 мл 3 инъекции через 48 часов, 2 инъекции через 72 часа (5 инъекций на курс).

- Глутоксим – ампулы по 1 (2) мл 1 % и 3 % раствора, содержащие 10 (20) мг и 30 (60) мг активного компонента. В комплексной терапии папилломавирусной инфекции шейки матки и цервикальных дисплазий применяется в дозе 30 мг в сутки в течение 3 недель. Повышает эффективность лечения за счет регуляции эндогенной продукции интерферонов.

- Иммуномакс – кислый пептидогликан с молекулярной массой 1000–40000 кД, лиофилизированный порошок белого цвета, содержит 100 ЕД или 200 ЕД активного вещества. Иммуномакс усиливает иммунную защиту от вирусных и бактериальных инфекций: увеличивает цитолитическую активность НК, индуцирует секрецию цитокинов циркулирующими моноцитами, активирует нейтрофильные гранулоциты, тканевые макрофаги, способствует образованию антител против чужеродных антигенов. Рекомендуемая доза для взрослых и детей старше 12 лет составляет 100–200 ЕД внутримышечно, 1 раз в день. Курс лечения – 6 инъекций в 1, 2, 3, 8, 9, 10 дни лечения.

Для лечения рецидивирующих аногенитальных бородавок применяют курс из 6 инъекций по 200 ЕД иммуномакса в сочетании с деструкцией бородавок одним из общепринятых методов.

- Ронколейкин (рекомбинантный интерлейкин 2 человека) – по 500 тыс ЕД подкожно через 2–3 дня, на курс 5 инъекций, сочетают с деструкцией бородавок одним из общепринятых методов.

- Эпиген–интим активизированная глицирризиновая кислота. Существует в виде спрея для наружного и интравагинального применения (60 мл) и крема (5 мл). Глицирризиновая кислота обладает противовоспалительным, антиаллергическим (подавление простагландинов E2), антибактериальным, стимулирующим регенерацию эпителия кожи и слизистых, иммуностимулирующим эффектом, интерфероновой активностью. Не оказывает эмбриотоксического и тератогенного действия. Препарат удобен в применении, не вызывает побочных эффектов. При аногенитальном кондиломатозе применять для обработки пораженных поверхностей кожи и слизистых оболочек до 6 раз в день в течение 5–7 дней. Наиболее эффективна комбинированная терапия до и после деструкции кондилом (наносится 3 раза в день в течение 5 дней). При вирусассоциированной патологии шейки матки (в том числе эрозиях) наносят внутривагинально с использованием насадки 3 раза в сутки 10–12 дней. Может применяться во время беременности. Возможно использование его как средства профилактики вирусных ИППП при половых контактах.

- Бетадин (поливинилпирролидон иода) – свечи для интравагинального применения. Антисептик широкого спектра действия, обладает противовирусным и бактерицидным эффектом. Свободный иод поливинилпирролидона вступает в реакцию с SH и OH группами аминокислот (окислительное повреждение), что изменяет структуру белков, вирусов, грибов, цитоплазматических мембран бактерий. Применяется после обработки кондилом солкодермом, по 1 свече в течение 14 дней после деструкции.

II. Хирургические методы лечения кондилом

Методы эксцизии включают в себя иссечение атипически измененного эпителия шейки матки, выполняемое хирургическим, лазерным или ультразвуковым скальпелем, диатермической петлей, электрорадиоволновым прибором. Успешные результаты конизации, по данным разных авторов, получены в 71–88 % [89].

К осложнениям эксцизии и конизации шейки матки относят:

- кровотечения во время операции и после нее (особенно после иссечения глубиной больше 1 см);
- развитие инфекции;
- стеноз шейки матки, сочетающийся с широким или высоким иссечением.

1. Криотерапия. В качестве хладагента используют жидкие газы: азот (температура кипения -196°C), закись азота (-89°C) и углекислого газа (-78°C). Применяют криозонды с наконечниками различной формы, которые подбирают в соответствии с размерами патологического участка, что позволяет индивидуализировать воздействие по площади поражения и глубине замораживания. Время замораживания определяется давлением хладагента в системе. Глубина некроза составляет 5 мм. Криодеструкцию рекомендуется проводить на 6–8 дни менструального цикла (для исключения возможной беременности). Под действием низких температур в тканях наступает ишемический некроз, формирующийся в течение 1–3 суток, затем происходит демаркация с последующим отторжением некротических масс и постепенной эпителизацией. Полное заживление наступает через 6–8 недель. Эффективность метода составляет 67–88 %, при этом она тем выше, чем ниже степень дисплазии и меньше площадь поражения.

К достоинствам криодеструкции следует отнести формирование ограниченной зоны некроза с незначительными повреждениями окружающих тканей, отсутствие склерозирования соединительной ткани, безболезненность процедуры; к недостаткам – большие сроки регенерации плоского эпителия, длительная экссудация тканей, неполное их промораживание как в глубину, так и на поверхности, что не обеспечивает гибель всех патологически измененных клеток и, таким образом, повышает возможность рецидива заболеваний шейки матки, частота которого после криовоздействия достигает 42 %. Осложнения: эндометриоз – 13 %, укорочение шейки матки на 10–50 % [90].

2. Лазеротерапия. В гинекологической практике используют CO_2 -лазер (высокоинтенсивный). Энергия лазерного излучения вызывает в тканях выраженные деструктивные изменения вследствие резкого нагревания до 394°C и абсорбции путем выпаривания внутри- и межклеточной жидкости. Выпаривание проводят под контролем операционного кольпоскопа. На влагалищную часть шейки матки обычно используют энергию 500–1000 Вт/см², мощность излучения – 20–25 Вт. Величина некроза определяется мощностью лазера, диаметром луча и длительностью воздействия. Рекомендуемая глубина деструкции – не менее 7 мм, что соответствует локализации наиболее глубоких желез, в которых, как правило, диспластические изменения наиболее выражены.

Перед манипуляцией с помощью кольпоскопии и окраски раствором Люголя определяют локализацию поражения. Патологический участок выпаривают, захватывая 3–5 мм нормальной ткани. Через 4–5 недель наступает полная эпителизация. Оптимальное время для проведения процедуры – первая фаза менструального цикла (для исключения возможной беременности). Эффективность метода при лечении CIN, по данным разных авторов, варьирует от 60 до 90 % [91].

К преимуществам лазерной абляции относят возможность точного определения площади и глубины патологического участка, минимальное воздействие на окружающую здоровую ткань, отсутствие смещения зоны трансформации в цервикальный канал. Частота осложнений составляет 3 %, они представлены воспалением и кровотечением.

3. Диатермоэлектрокоагуляция основана на использовании высокочастотного тока, который вызывает термическое расплавление тканей. При этом в электрическую цепь включается организм человека, и генерация тепла происходит в самой шейке матки. Электрический ток течет с образованием тепла. На поглощении термической энергии основаны испарение межтканевой жидкости и коагуляция тканей. Для профилактики эндометриоза ДЭК проводят за 5–7 дней до менструации. Рекомендуемая глубина деструкции – не менее 6–7 мм для достижения участков неоплазии в цервикальных железах и криптах. На раневой поверхности после коагуляции образуется струп, который представляет собой очаг коагуляционного некроза и отторгается через 5–7 дней. Эпителизация начинается с периферии и заканчивается через 6–8 недель. Абсолютным противопоказанием к ДЭК является наличие кардиостимулятора и нарушение сердечного ритма органического происхождения. Эффективность ДЭК составляет 55–85 %. Осложнения: имплантационный субэпителиальный эндометриоз (46–55 %), кровотечения (15 %), стриктуры цервикального канала (40 %), синдром коагулированной шейки матки (нарушения менструального цикла, болевой синдром, длительное течение репаративных процессов, образование экстравазатов, телеангиоэктазий и субэпителиальных гематом) [92].

Очевидно, что локальная деструкция очагов клинического и субклинического проявления ВПЧ-инфекции позволяет излечить только участок эпителия, где произошла манифестация инфек-

ции. При этом в окружающих тканях остается резервуар ВПЧ в неактивном состоянии или недиагностированной субклинической форме, который является основой для дальнейшего развития инфекции. По данным разных авторов, адекватная иммунотерапия способствует подавлению активности ВПЧ и его полной элиминации, снижая частоту рецидивов. Необходимо предупреждение развития папилломатоза гортани у медицинского персонала в результате вдыхания неполного сгорания вирусной ДНК (использование вакуум-экстракции дыма, защитных масок).

4. Радиохирургия – это атравматичный метод разреза и коагуляции мягких тканей без их разрушения. Операция выполняется с помощью радиохирургического прибора «СУРГИТРОН» (производитель – США) или «Фотек» (производитель – Россия) в амбулаторных условиях. Радионож режет при помощи радиоволн. Данный метод безболезненный, не оставляет рубцовых изменений (высокий косметический эффект), не вызывает кровотечений и обладает стерилизующим эффектом. Рана после него заживает быстро. Эффективность радиохирургического воздействия очень высокая. Рецидивы практически не встречаются.

Достоинства данного метода: быстрота лечения, быстрое заживление, минимальная операционная боль, отсутствие кровотечения, биопсия и забор материала для гистологического исследования в день обращения.

III. Применение лечебных и профилактических вакцин против ВПЧ

В настоящее время проводят исследования по созданию терапевтических вакцин, нацеленных на онкобелки E6 и E7 ВПЧ. Терапевтическая вакцина необходима для того, чтобы помочь иммунной системе разрушить вирус, а также индуцировать клеточный ответ, направленный на элиминацию атипически измененных клеток. Необходима эффективная вакцина и при наличии предракового состояния или даже ракового заболевания. Однако пока реальных результатов не получено. Наибольшие успехи достигнуты в создании профилактической вакцины. Профилактические вакцины против разных типов ВПЧ (в зависимости от вакцинных типов, входящих в их состав) – метод первичной профилактики РШМ, экзофитных кондилом, заболеваний вульвы, влагалища, пениса и, возможно, части анальных карцином. Создание профилактических вакцин – большое достижение современной медицины. Первая в мире квадрива-

лентная вакцина (ВПЧ 16, 18, 6, 11) зарегистрирована за 13 месяцев в 80 странах мира, включая РФ, внесена в национальные календари иммунизации многих стран, утверждена для тотальной профилактической вакцинации девочек 10–11 лет в США, девочек и женщин от 9 до 26 лет в Австралии и подростков (мальчиков и девочек 12–15 лет) большинства стран Евросоюза. Бивалентная вакцина (ВПЧ 16 и 18) зарегистрирована в Австрии. Данные вакцины призваны помогать иммунной системе распознать и разрушить ВПЧ на ранней стадии контакта с возбудителем, тем самым предотвратить развитие клинических симптомов при инфицировании и обеспечить элиминацию из организма клеток, пораженных вирусом.

Две кандидатные вакцины показали многообещающие результаты в больших рандомизированных плацебо-контролируемых двойных слепых исследованиях с участием девушек–подростков и молодых женщин.

Комбинированный анализ результатов исследования и последующего четырехлетнего наблюдения показал:

- 94,7 % эффективность в предотвращении инфицирования;
- 96,0 % эффективность в отношении цервикальной инфекции, персистирующей на протяжении, как минимум, 6 месяцев;
- 100 % эффективность в отношении цервикальной инфекции, персистирующей на протяжении, как минимум, 12 месяцев;
- 95,7 % эффективность в отношении развития цитологических нарушений;
- 100 % защита от развития всех степеней CIN [93].

Основываясь на результатах проведенных клинических исследований, две вакцины против ВПЧ поданы на регистрацию в США, странах Европейского союза и России – вакцина против ВПЧ типов 6/11/16/18 (Gardasil, MSD) и вакцина против ВПЧ типов 16/18, содержащая адъювант AS04 (Cervarix, GSK).

• Квадривалентная рекомбинантная вакцина (6, 11, 16, 18 типов ВПЧ) компании «Мерк Шарп и Доум Б.В.», Нидерланды – Гардасил [94]. Квадривалентная вакцина против вируса папилломы человека представляет собой стерильную суспензию для внутримышечного введения, приготовленную из смеси высокоочищенных вирусоподобных частиц (ВВЧ) рекомбинантного основного капсидного белка (L1) ВПЧ типов 6, 11, 16 и 18. Белки L1 продуцируются путем отдельной ферментации в рекомбинантных *Saccharomyces*

cerevisiae CANADE 3С-5 (штамм 1895) и образуют ВПЧ путем самосборки. ВПЧ для каждого типа очищаются и адсорбируются на алюминийсодержащем адъюванте (аморфный гидроксифосфатсульфат алюминия). Активные вещества – иммуногены, а именно рекомбинантные антигены: L1-белок вируса папилломы человека в следующих соотношениях: тип 6 (20 мкг), тип 11 (40 мкг), тип 16 (40 мкг), тип 18 (20 мкг). Период клинических наблюдений за вакцинированными пациентками на сегодняшний день составляет 5 лет. Проведение полного курса вакцинации приводит к образованию специфических антител к четырем типам ВПЧ – 6, 11, 16 и 18 – в защитном титре более чем у 99 % вакцинированных на период не менее 36 месяцев во всех возрастных группах.

Вакцина Гардасил показана к применению детям и подросткам в возрасте от 9 до 17 лет и молодым женщинам в возрасте от 18 до 26 лет.

Вакцину вводят внутримышечно в дельтовидную мышцу или переднелатеральную область бедра. Разовая доза вакцины для всех возрастных групп составляет 0,5 мл. Рекомендуемый курс вакцинации состоит из 3-х доз и проводится по схеме 0–2–6 месяцев. Допускается ускоренная схема вакцинации, при которой вторая доза вводится через 1 месяц после первой прививки, а третья – через 3 месяца после второй прививки. При нарушении интервала между прививками курс вакцинации считается завершенным, если три вакцинации проведены в течение 1 года.

Высочайшую клиническую эффективность и безопасность вакцины Гардасил подтвердил совокупный анализ четырех рандомизированных плацебо-контролируемых клинических испытаний, выполняемых в соответствии с II и III фазами. В испытаниях участвовало 20 887 женщин в возрасте от 16 до 26 лет. Частота местных и общих побочных эффектов не превысила 1 % и была выше, чем в группе плацебо. Важно отметить, что включение в клинические исследования производилось независимо от исходного ВПЧ-статуса.

На международной консенсус-конференции по ВПЧ в 2006 г. были представлены данные о том, что вакцина Гардасил нейтрализовала два дополнительных онкогенных штамма ВПЧ – 31-й и 45-й. Исследования вакцины в данном направлении продолжаются. Вакцина отнесена к категории В по беременности, так как не обнаружено негативного влияния вакцины на фертильность, беременность. Ее разрешено вводить кормящим женщинам. Про-

должаются также клинические исследования квадριвалентной вакцины у женщин старше 26–45 лет и у молодых мужчин.

Бивалентная вакцина против 16 и 18 типов – церварикс (компания GSK – ГлаксоСмитКляйн). Результаты исследования данной вакцины опубликованы после 5 лет применения. Система экспрессии – клетки насекомых. Важное отличие от вакцины гардасил (кроме отсутствия антигенов ВПЧ 6 и 11) – новый адъювант производства компании GSK (500 мкг гидроксида алюминия плюс 50 мкг монофосфорил липида А, MPL). Активные компоненты: 20 мкг Ag ВПЧ 16 типа, 20 мкг Ag ВПЧ 18 типа. Показана к применению в возрасте от 10 до 25 лет. Схема вакцинации: рекомендуемая разовая доза для девочек старше 10 лет и женщин составляет 0,5 мл. Церварикс вводят внутримышечно в дельтовидную область руки. Инъекции вводят повторно по схеме 0–1–6 месяцев. Сероконверсия через 7 месяцев после вакцинации наблюдается у 100 % женщин, через 5 лет наблюдения титр стойко сохраняется у 98 % пациенток. Среднегеометрические титры выше у молодых женщин.

Данные клинических испытаний показали 100 % эффективность вакцин для профилактики CIN и персистирующей папилломавирусной инфекции, вызванных вакцинными типами. В настоящее время проводят наблюдения за 18 тыс. женщин в возрасте от 15 до 25 лет, а также за 12 тыс. женщин в возрасте от 18 до 25 лет. Проводятся клинические испытания на женщинах старше 26 лет.

Считается, что использование нового адъюванта в бивалентной вакцине обеспечивает более высокую иммуногенность по сравнению с вакцинами, содержащими гидроксид алюминия: выше общий титр антител, который будет сохраняться дольше, хотя клиническая значимость более высоких уровней антител пока не установлена. Отмеченный общий уровень антител бивалентной вакцины в 16–26 раз выше, чем при естественном течении папилломавирусной инфекции.

При использовании вакцины церварикс возникает перекрестная реакция. Она позволяет считать, что происходит выработка АТ не только к 16 и 18 типам ВПЧ (АТ 16 и 18 типов ВПЧ обеспечивают защиту от 70 % видов РШМ), но также к 31 и 45 типам ВПЧ. Пока показана эффективность в отношении транзитного инфицирования. Возможно, данная вакцина позволяет предотвратить 80 % всех цервикальных карцином.

Бивалентная вакцина безопасна для девочек и молодых женщин, эффективно предотвращает развитие цервикальных неоплазий и персистенции папилломавирусной инфекции.

Имеет место ряд побочных эффектов, свойственных практически любой вакцине:

- повышение температуры тела;
- появление кратковременного озноба;
- образование отека, припухлости в месте инъекции;
- болезненность в месте инъекции;
- крапивница [95].

КОМПЛЕКСНЫЕ МЕРОПРИЯТИЯ ПО ПРОФИЛАКТИКЕ ОНКОЛОГИЧЕСКИХ ЗАБОЛЕВАНИЙ У ЖЕНЩИН С ПАТОЛОГИЕЙ ШЕЙКИ МАТКИ, ОБУСЛОВЛЕННОЙ ПАПИЛЛОМАВИРУСНОЙ ИНФЕКЦИЕЙ.

В результате проведенных эпидемиологических и молекулярно-биологических исследований установлено, что важнейшим фактором канцерогенеза шейки матки является инфицирование женщин вирусом папилломы человека.

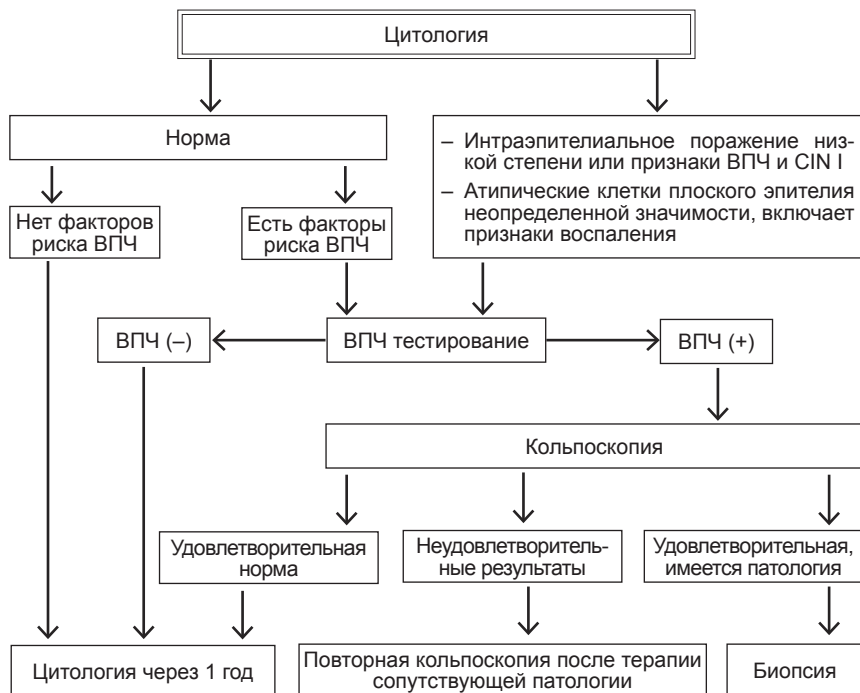
Кроме персистирующей ВПЧ-инфекции важную роль в генезе рака шейки матки играют другие факторы риска: раннее начало половой жизни, большое число и частая смена половых партнеров, наличие других инфекций, передающихся половым путем, активное и пассивное курение, иммунодефицитные состояния.

Первичная профилактика РШМ предполагает проведение мероприятий в отношении лиц, не имеющих признаков заболевания, с целью предотвращения его развития в дальнейшем. Классическим примером первичной профилактики любого заболевания является вакцинация.

Вторичная профилактика развития РШМ предполагает раннее выявление и лечение лиц, имеющих фоновые и предраковые заболевания шейки матки, с целью предупредить в последующем развитие инвазивного рака.

Третичная профилактика этого заболевания представляет собой комплексное или комбинированное лечение, включающее оперативное вмешательство в сочетании с лучевой и химиотерапией. Тактика врача при проведении скрининга должна основываться на рекомендациях для проведения профилактических программ в России [96].

Тактика врача при проведении скрининга.



Рекомендации для проведения профилактических программ в России [96]

Возраст начала скрининга	25 лет
Возраст, в котором нецелесообразно продолжать скрининг	65 лет
Интервалы при проведении скрининга	Каждые 3 года у женщин моложе 50 лет и каждые 5 лет у женщин в возрасте 50–65 лет
Специальные группы пациенток	<ul style="list-style-type: none"> • женщины с тотальной гистерэктомией по поводу доброкачественных заболеваний матки; • женщины с субтотальной гистерэктомией; • женщины с гистерэктомией по поводу инвазивного цервикального рака; • женщины с указанием на CIN II, III в анамнезе

При цитологической норме целесообразно выделить группу женщин, имеющих факторы риска наличия ВПЧ-инфекции. Согласно полученным данным различных исследователей [17, 30, 46, 51], в группу риска ВПЧ-инфекции включены:

- женщины, которым ранее проводилось лечение влажной части шейки матки (консервативное, тот или иной вид коагуляции, хирургическое) без предварительного углубленного обследования;

- женщины с ранним сексуальным дебютом (до 17 лет);

- женщины, ведущие половую жизнь с частой сменой половых партнеров (три и более половых партнера в течение последнего года, более шести половых партнеров на протяжении жизни);

- женщины, в анамнезе у которых перенесенные ИППП;

- женщины с заболеваниями, сопровождающимися нарушением иммунитета.

Выявление ВПЧ у женщин с нормальной цитологической картиной при исследовании шейчных мазков дает возможность проведения этиотропной терапии. Проведение профилактических и санационных мероприятий в этой группе позволяет им избавиться от присутствия ВПЧ-инфекции и предотвратить возникновение предраковых заболеваний и рака шейки матки.

Полученные и накапливаемые в настоящее время данные позволяют рассматривать вакцинацию как реальный путь борьбы с раком шейки матки. Будучи эффективной мерой предупреждения острой и персистирующей инфекции, цитологических изменений, а также CIN, вакцина способна существенно снизить заболеваемость раком шейки матки.

Скрининговые программы, направленные на выявления рака шейки матки, позволяют значительно снизить заболеваемость и смертность от этого заболевания. Эффективные программы, нацеленные на соответствующие группы населения и использующие чувствительные и специфичные скрининговые тесты (ВПЧ-тест, кольпоскопия), способны обеспечить адекватное наблюдение за женщинами с сомнительными или позитивными результатами.

ЗАКЛЮЧЕНИЕ.

Следует отметить, что проблема ВПЧ-инфекции в гинекологии еще далека от своего решения, и многие вопросы составляют предмет проводимых в настоящее время исследований. Сложность

проблемы заключается, главным образом, в значительной распространенности инфекции, появлении новых генотипов ВПЧ и существенных различий в их злокачественной потенции, изменений напряженности противовирусного иммунитета организма пациентки, который и определяет стабильность излечения или время наступления рецидива. Накопленные знания о механизме вирусного канцерогенеза в развитии дисплазии и рака шейки матки, обуславливают необходимость дальнейших исследований для разработки наиболее эффективных этиопатогенетических схем лечения, обладающих способностью «точечного» воздействия.

Библиографический список

1. Киселев В.И. Вирусы папилломы человека в развитии рака шейки матки. М.: Димитрейд График Групп® 2004. С. 17–22.
2. Клиническая патология беременности и новорожденного / Под ред. М.Н. Кочи, Г.Л. Гилберта, Дж.Б. Брауна (пер. англ.). М.: Медицина, 1996. 314 с.
3. Левицкая С.К., Елиневская Г.Ф. Некоторые аспекты внутриутробного инфицирования новорожденного // Акушерство и Гинекология. 1991. № 11. 5 с.
4. Козаченко В.П. Диагностика и лечение эпителиальных дисплазий и преинвазивной карциномы шейки матки // Заболевания шейки матки, влагалища и вульвы: Клинические лекции / Под ред. проф. В.Н. Прилепской. М.: МЕДпресс, 2-е изд. 2000. С. 139–152.
5. Роговская С.И. Папилломавирусная инфекция у женщин и патология шейки матки. Москва: Изд. группа «ГЭОТАР – Медиа», 2005. С. 15–17.
6. Борьба с основными болезнями в Европе – актуальные проблемы и пути их решения // Факты и цифры Европейского регионального бюро ВОЗ Копенгаген [Электронный ресурс]. 2006. Режим доступа: <http://www.euro.who.int/mediacentre>. Дата доступа: 10.07.2007.
7. Методология скрининга предопухолевых заболеваний и опухолей шейки матки, тела матки и яичников: Инструкция по применению, утв. М-вом здравоохранения Респ. Беларусь 3.02.2005. / И.В. Залуцкий [и др.]. Минск: Дикта, 2005. 3 с.
8. Version 4 is based on Virus Taxonomy, Classification and Nomenclature of Viruses, 8th ICTV Report of the International Committee on Taxonomy of Viruses. Fauquet C.M., Mayo M.A., Maniloff J., Desselberger U., and Ball, L.A. (EDS) (2005) Elsevier / Academic Press. Pp. 1259.
9. de Villiers E.M., Fauquet C., Broker T.R., Bernard H.U., and zur Hausen H. Clas-sification of papillomaviruses // Virology, 2004. 324(1): 17–27.
10. Human papillomavirus and genital warts // National Institute of Allergy and In- fectious Diseases. [Electronic resource] July, 2004. Mode of access: <http://www.niaid.nih.gov/factsheets/stdhvp.htm>. Date of access: July 22, 2005.
11. Cripe T., Alderboru A., Anderson R., Pakkinen S., Bergman T., Haugen T., Petterson V. Human papillomavirus and cervical cancer // The New Biologist. 1995, 199, 450–463.
12. Киселев В.И., Киселев О.И. Вирусы папилломы человека в развитии рака шейки матки. М.: Медицина, 2003. 42 с.
13. ван Крог, Лейси Д., Гросс Г. и др. Европейский курс по заболеваниям, ассоциированным с ВПЧ: Рекомендации для врачей общей практики по диагностике и лечению аногенитальных бородавок // ЗППП. 2001.
14. Stanley M.A. Human papillomavirus and cervical carcinogenesis // Best Pract. Res. Clin. Obstet. Gynaecol. 2001. Oct; 15 (5):663–76.
15. Woodman C.B., Collins S., Winter H., Bailey A., Ellis J., Prior P., Yates M. Rollason T.P., Young L.S. Natural history of cervical human papillomavirus infection in young women: a longitudinal cohort study // Lancet. 2001 Jun. 9; 357 (9271):1831–6.

16. Кулаков В.И. и др. Современные подходы к диагностике папилломавирусной инфекции гениталий женщин и их значение для скрининга рака шейки матки // Гинекология. 2000. № 1 (2). С. 4–8.
17. Dillner J., Meijer C.J., von Krogh G., Horenblas S. Epidemiology of human papillomavirus infection // Scand. J. Urol. Nephrol. Suppl. 2000; (205):194–200.
18. Кожные и венерические болезни: Руководство для врачей / Под ред. Ю.К. Скрипкина. М., 1995. С. 309.
19. Международная классификация болезней: Краткий вариант, основанный на Междунар. статистической классификации болезней и проблем, связанных со здоровьем, 10-го пересмотра, принятой 43-й Всемирной Ассамблеей Здравоохранения / В.К. Овчаров [и др.]; Отдел медицинской демографии и Международной классификации болезней НИИ социальной гигиены, экономики и управления здравоохранением им. Н.А. Семашко РАМН. Москва, 1996. 23с.
20. Serra H., Pista A., Figueiredo P. Cervix uteri lesions and human papilloma virus infection (HPV): detection and characterization of DNA/HPV using PCR (polymerase chain reaction // Acta Med. Port. 2000. Jul–Aug.; 13 (4):181–92.
21. Wick M.J. Diagnosis of human papillomavirus infections. // Clin. Lab. Med. 2000. Jun.; 20(2):271–87, vi.
22. Franceschi S., Castellsague X., Dal Maso L. Prevalence and determinants of human papillomavirus genital infection in women // Br. J. Cancer. 2002. Mar. 4; 86 (5):705–11.
23. Chan P.K., Chang A.R., Cheung J.L. Determinants of cervical human papillomavirus infection: differences between high- and low-oncogenic risk types // J. Infect. Dis. 2002. Jan. 1; 185 (1):28–35.
24. Sasagawa T., Basha W., Yamazaki H. High-risk and multiple human papilloma-virus infections associated with cervical abnormalities in Japanese women // Cancer Epidemiol. Biomarkers Prev. 2001. Jan.; 10 (1):45–52.
25. Sherman M.E., Schiffman M., Cox J.T. Effects of age and human papilloma viral load on colposcopy triage: data from the randomized Atypical Squamous Cells of Undetermined Significance / Low-Grade Squamous Intraepithelial Lesion Triage Study (ALTS) // J. Natl. Cancer. Inst. 2002. Jan. 16; 94 (2):102–7.
26. Кубанов А.А. Результаты генотипирования вируса папилломы человека при скрининговом исследовании в Московском регионе // Вестн. дерматологии и венерологии [Электронный ресурс]. 2005.
27. Семенов Д.М. Клиническая картина и эпидемиология папилломавирусной инфекции у женщин репродуктивного возраста в Республике Беларусь // Охрана материнства и детства. 2006. №1 (7). С. 98–104.
28. Altekruze S.F., Lacey J.V Jr., Brinton L.A. Comparison of human papillomavirus genotypes, sexual, and reproductive risk factors of cervical adenocarcinoma and squamous cell carcinoma: Northeastern United States // Am. J. Obstet. Gynecol. 2003. Mar.;188 (3):657–63.
29. Schlecht N.F., Franco E.L., Rohan T.E. Repeatability of sexual history in longitudinal studies on HPV infection and cervical neoplasia: determinants of reporting error at follow-up interviews // J. Epidemiol. Biostat. 2001; 6 (5):393–407.

30. Семенов Д.М. Триггерные факторы, определяющие клиническое течение папилломавирусной инфекции у женщин с патологией шейки матки // *Охрана материнства и детства*. 2006. №2 (8). С. 98–106.
31. Castellsague X., Bosch F.X., Munoz N. Male circumcision, penile human papillomavirus infection, and cervical cancer in female partners // *N. Engl. J. Med.* 2002. 11; 346 (15):1105–12.
32. Ragin C.C., Taioli E. Survival of squamous cell carcinoma of the head and neck in relation to human papillomavirus infection: Review and meta-analysis // *Int. J. Cancer*. 2007. Jun. 1; 703–7.
33. Vernon S.D., Holmes K.K., Reeves W.C. Human papillomavirus infection and associated disease in persons infected with human immunodeficiency virus // *Clin. Infect. Dis.* 1995. Aug.; 21 Suppl 1:S121–4.
34. Дранник Г.Н. Клиническая иммунология и аллергология / М.: Мед. информ. агентство, 2003. С. 113–127.
35. Lehtinen M., Hibma M.H., Stellato G. Human T helper cell epitopes overlap B cell and putative cytotoxic T cell epitopes in the E2 protein of human papillomavirus type 16 // *Biochem. Biophys. Res. Commun.* 1995. Apr. 17; 209 (2):541–6.
36. Muller M., Viscidi R.P., Ulken V. Antibodies to the E4, E6, and E7 proteins of human papillomavirus (HPV) type 16 in patients with HPV-associated diseases and in the normal population // *J. Invest. Dermatol.* 1995. Jan.; 104 (1):138–41.
37. Veress G., Konya J., Csiky-Meszaros T. Human papillomavirus DNA and antiHPV secretory IgA antibodies in cytologically normal cervical specimens // *J. Med. Virol.* 1994. Jun.; 43 (2):201–7.
38. Lenner P., Dillner J., Wiklund F. Serum antibody responses against human papillomavirus in relation to tumor characteristics, response to treatment, and survival in carcinoma of the uterine cervix // *Cancer. Immunol. Immunother.* 1995. Mar.; 40 (3):201–5.
39. Steller M.A., Schiller J.T. Human papillomavirus immunology and vaccine prospects // *J. Natl. Cancer. Inst. Monogr.* 1996.; (21):145–8.
40. Семена И.И. Папилломавирусная инфекция: Клинико-иммунологические особенности женщин и методы комбинированной терапии: Автореф. дисс. ... канд. мед. наук. С.-Пб. 2005.
41. Klingelutz A.J., Barber S.A., Smith P.P. Restoration of telomeres in human papillomavirus-immortalized human anogenital epithelial cells // *Mol. Cell. Biol.* 1994. Feb.; 14 (2):961–9.
42. Kjaer S.K., Engholm G., Dahl C. Case-control study of risk factors for cervical squamous-cell neoplasia in Denmark. III. Role of oral contraceptive use // *Cancer. Causes. Control.* 1993. Nov.; 4 (6):513–9.
43. Madeleine M.M., Daling J.R., Schwartz S.M. Human papillomavirus and long-term oral contraceptive use increase the risk of adenocarcinoma in situ of the cervix // *Cancer. Epidemiol. Biomarkers Prev.* 2001. Mar.; 10 (3):171–7.
44. Moreno V., Bosch F., Munoz N. et al. International Agency for Research on Cancer. Multicentric Cervical Cancer Study Group. Effect of oral contraceptives on risk of cervical cancer in women with human papillomavirus infection: the IARC multicentric case-control study // *Lancet.* 2002. Mar.; 30; 359 (9312):1085–92

45. Brabin L. Interactions of the female hormonal environment, susceptibility to viral infections, and disease progression // *AIDS Patient Care STDS* 2002. May; 16(5): 211-21.
46. Hildesheim A., Wang S.S. Host and viral genetics and risk of cervical cancer: a review // *Virus. Res.* 2002. Nov.; 89 (2):229-40.
47. Franco E., Duarte-Franco E., Ferenczy A. Cervical cancer: epidemiology, prevention and role of human papillomavirus infection // *GMA / 2001*; 164:1017-1025;
48. Солодовников В.М. Генитальный герпес // *Заболевания, передаваемые половым путем.* Горький, 1989. С. 227-232.
49. DiPaolo J.A., Woodworth C.D., Popescu N.C. et al. HSV 2 induced tumourigenicity in HPV-16 immortalized human genital keratinocytes // *Virology.* 1990. Vol. 177. P. 777-779.
50. Chow V.T. Cancer and viruses // *Ann Acad Med Singapore.* 1993. Mar.; 22 (2):163-9.
51. Macnab J.C.M. Herpes simplex virus and human cytomegalovirus: their role in morphological transformation and genital cancers // *J. Gen. Virol.* 1987. Vol. 68. P. 2525-2550.
52. Goodkin K., Antoni M.H., Helder L. Psychoneuroimmunological aspects of disease progression among women with human papillomavirus-associated cervical dysplasia and human immunodeficiency virus type 1 co-infection // *Int. J. Psychiatry Med.* 1993; 23 (2):119-48.
53. Lipsey L.R., Northfelt D.W. Anogenital neoplasia in patients with HIV infection // *Curr. Opin. Oncol.* 2003. Sep.; 5 (5):861-6.
54. Agrawal N., Mane M., Chiriva-Internati M. Temporal acceleration of the human papillomavirus life cycle by adeno-associated virus (AAV) type 2 superinfection in natural host tissue // *Virology.* 2002. Jun. 5; 297 (2):203-10.
55. Новиков А.И., Кононов А.В., Ваганова И.Г. Инфекции, передаваемые половым путем, и экзоцервикс. М.: Медицина, 2002. С. 34-59.
56. Тейлор-Робинсон Д. Бактериальный вагиноз. Осложнения вне беременности / ЗППП. 1998. №3. С. 6-7.
57. Семенов Д.М., Дмитраченко Т.И., Занько С.Н. Микст-инфекция в акушерстве и гинекологии // Тез. докл. науч. сессии ВГМУ. Витебск, 2005.
58. Becker T.M., Wheeler C.M., McGough N.S. Cigarette smoking and other risk factors for cervical in southwestern Hispanic and non-Hispanic white women // *Cancer Epidemiol. Biomarkers Prev.* 1994. Mar.; 3 (2):113-9
59. Минкина Г.Н., Манухин И.Б., Франк Г.А. Предрак шейки матки. М.: Аэрограф-Медиа, 2001. С. 40-45.
60. Новиков А.И., Кононов А.В., Ваганова И.Г., Инфекции, передаваемые половым путем, и экзоцервикс. М.: Медицина, 2002. С. 80-82.
61. Башмакова М.А., Савичева А.М. Папилломавирусная инфекция: Пособие для врачей. М.: Медицина, 2003. С. 8-10.
62. Sikstrom B., Hellberg D., Nilsson S. Smoking, alcohol, sexual behaviour and drug use in women with cervical human papillomavirus infection // *Arch. Gynecol. Obstet.* 1995.; 256 (3):131-7.
63. Boon M.E., van Ravenswaay Claasen H.H., van Westering R.P., Kok L.P. Urbanization and the incidence of abnormalities of squamous and glandular epithelium of the cervix // *Cancer.* 2003. Feb. 25; 99 (1):4-8.

64. Башмакова М. А., Савичева А. М. Вирусы папилломы человека и их роль в образовании опухолей // М.: Мед.; Н. Новгород, 1999. 16 с.
65. Роговская С.И. Папилломавирусная инфекция у женщин и патология шейки матки. М.: ГЭОТАР – Медиа 2005. С. 48–67.
66. Семенов Д.М. Клинико-патогенетические аспекты папилломавирусной инфекции в акушерско-гинекологической практике: Сб. научн. тр. ВГМУ. Витебск, 2004.
67. Железнов Б.И. Опухоли женского полового тракта // Патологоанатомическая диагностика опухолей человека. М.: Медицина, 1993. С. 198–263.
68. Новиков А.И., Кононов А.В., Ваганова И.Г. Инфекции, передаваемые половым путем, и экзоцервикс. М.: Медицина, 2002. С. 34–59.
69. Башмакова М.А., Савичева А.М. Папилломавирусная инфекция: Пособие для врачей. М.: Медицина, 2003. С. 8–10.
70. Laconi S., Greco M. One-step detection and genotyping of human papillomavirus in cervical samples by reverse hybridization // Diagn. Mol. Pathol. 2001. Sep.; 10 (3):200–6.
71. Recio F.O., Sahai Srivastava B.I., Wong C. The clinical value of digene hybrid capture HPV DNA testing in a referral-based population with abnormal pap smears // Eur. J. Gynaecol. Oncol. 1998; 19 (3):203–8.
72. Autillo-Touati A., Joannes M. HPV typing by in situ hybridization on cervical cytologic smears with ASCUS // Acta Cytol. 1998. May–Jun.; 42(3):631–8.
73. Кузнецова Ю.Н. Латентная папилломавирусная инфекция уrogenитального тракта женщин, обусловленная ВПЧ 16-го и 18-го типов: Варианты течения, тактика ведения. Автореф. дисс. ... канд. мед. наук. Екатеринбург, 2003.
74. Баткаев Э.А., Кицак В.Я., Корсунская И.М., Липова Е.В. Вирусные заболевания кожи и слизистых: Учеб. Пособие. М., 2001.
75. Бауэр Г. Цветной атлас по кольпоскопии: Пер. с нем. / Под ред. С.И. Роговской. М.: ГЭОТАР-МЕД, 2002. С. 287.
76. Русакевич П.С. Фоновые и предраковые заболевания шейки матки. Минск: Вышэйш. шк., 1998. 66с.
77. Русакевич П.С. Заболевания шейки матки: симптоматика, диагностика, лечение, профилактика: Справочное пособие. Минск: Вышэйш. шк., 2000. 76с.
78. Хмельницкий О.К. Цитологическая и гистологическая диагностика заболеваний шейки матки и тела матки. С.-Пб.: SOTIS, 2000. С. 82–100.
79. Яковлева И.А., Кукутэ Б.Г. Морфологическая диагностика предопухолевых процессов и опухолей матки по биопсиям и соскобам. Кишинев: Штиинца, 1979. С. 5–77.
80. Железнов Б.И. Опухоли женского полового тракта // Патологоанатомическая диагностика опухолей человека. М.: Медицина, 1993. С. 198–263.
81. Молочков В.А., Киселев В.И., Рудых И.В. Папилломавирусная инфекция. Клиника, диагностика, лечение: Пособие для врачей. М.: Русский врач. 2004. 35 с.
82. Auburn K.J. Treatment of HPV-infection // Clinics in Lab. Med. 2000. Vol. 20 (2). P. 407–421.

83. Заболевания шейки матки, влагалища и вульвы / Под ред. Прилепской В.Н. М: Мед. Пресс, 2000. С. 240–253.
84. Бохман Я.В. Руководство по онкогинекологии. Л.: Медицина, 1989. С. 195–199.
85. Михайлов И.Г., Максимов С.Я., Новик В.И. и др. Сравнительная оценка некоторых способов лечения генитальной ВПЧ-инфекции у женщин с различными генотипами вируса // Вопр. онкологии. 2000. Т. 46 (3). С. 340–343.
86. Кривошеев Б.Н., Криницына Ю.М. Терапевтическая эффективность солкодерма у больных с папилломавирусными поражениями кожи и слизистых оболочек // Рос. журн. кож. и вен. болезней. 2001. № 3. С. 10–13.
87. Буданов П.В., Вороной С.В., Асланов А.Г. Принципы лечения папилломавирусной инфекции // Вопр. гинекологии, акушерства и перенатологии. 2004 Т. 3, № 4, С. 70–75.
88. Линимент циклоферона в клинической практике: Клинические рекомендации для врачей. С.-Пб., 2007. 80 с.
89. Bodner K., Bodner-Adler B., Wierrani F. Is therapeutic conization sufficient to eliminate a high-risk HPV infection of the uterine cervix? A clinicopathological analysis // *Anticancer Res.* 2002. Nov.–Dec.; 22 (6B):3733–6.
90. Хэтч К., Хэкер Н. Дисплазии шейки матки, влагалища и вульвы. Гинекология по Миллю Новаку. / Пер. с англ. Под ред. Дж. Берека, И. Адаши и П. Хиллард. М.: Практика, 2002. С. 280–297.
91. Lie A.K., Skjeldestad F.E., Hagen B. Occurrence of human papillomavirus infection in cervical intraepithelial neoplasia. A retrospective histopathological study of 317 cases treated by laser conization // *APMIS.* 2005. Oct.; 103 (10):693–8.
92. Mayerson D., Barrena N., Wild R. Electrosurgery resection of intraepithelial lesions of lower female genital tract // *Rev. Chil. Obstet. Ginecol.* 2003; 58 (2):142–6.
93. Harper D., Franco E., Wheeler C. et al. Sustained efficacy up to 4,5 years of a bivalent L1 virus – like particle vaccine against human papillomavirus types 16 and 18: follow – up from a randomized controlled trial // *Lancet.* 2006; 367: 1247 – 1255.
94. Инструкция по применению Гардасил, 8 ноября 2006. №01. – 11//1814.
95. Гинекология: Национальное руководство / Под ред. В.И. Кулакова, И.Б. Манухина, Г.М. Савельевой. М.: ГЭОТАР–Медиа, 2007. С. 397–398.
96. Профилактика рака шейки матки: Руководство для врачей. М.: МЕД пресс-информ, 2008. 43 с.

Информационно-методическое пособие

Е.В. Фоляк, Т.М. Соколова, К.Ю. Макаров,
А.В. Якимова, В.Р. Мухамедшина, А.В. Усова

**ПАПИЛЛОМАВИРУСНАЯ ИНФЕКЦИЯ
УРОГЕНИТАЛЬНОГО ТРАКТА ЖЕНЩИН**
(эпидемиология, клинико-патогенетические особенности,
методы диагностики, лечение, профилактика)

Верстка С.А. Сизикова

Подписано в печать 24.10.11. Бумага офсетная. Формат 60×84/16.
Усл.-печ. л. 3,75. Уч.-изд. л. 4. Доп. тираж 1000 экз.

Отдел оперативной печати ЗАО «Вектор-Бест».
630559 Новосибирская обл., п. Кольцово, а/я 121.